

Gastrosquisis: a propósito de un caso

MD. Yajaira Belalcázar Sánchez'

Médico Residente del Servicio de Ginecología y Obstetricia.
Hospital Provincial Docente Ambato

RESUMEN

La gastrosquisis es una patología neonatal poco frecuente que consiste en un defecto en la pared anterior del abdomen, a través del cual se produce la herniación del intestino; puede ser diagnosticada mediante ultrasonido prenatal, lo que permite controlar de forma adecuada el embarazo y preparar un manejo óptimo del parto y postparto, teniendo como objetivo reducir la morbilidad y mortalidad de los neonatos con gastrosquisis.

Se expone el caso de un recién nacido, con diagnóstico prenatal de gastrosquisis que nació mediante parto vaginal en el Hospital Provincial Docente Ambato.

Palabras clave: Gastrosquisis. Neonatal, Hemiación.

SUMMARY

Gastroschisis is a rare neonatal pathology, it consist in a defect in the anterior abdominal wall, through which the intestine herniation occurs, it can be diagnosed by prenatal ultrasound, which allows adequate prenatal control and prepare an optimal management of delivery and postpartum, aiming at reducing morbidity and mortality of infants with gastroschisis.

We report the case of a newborn with prenatal diagnosis of gastroschisis who was born by vaginal delivery in the Ambato Provincial Hospital.

INTRODUCCIÓN

Se conoce como gastrosquisis a un defecto en la región anterolateral del abdomen fetal, el que generalmente se localiza a la derecha de la inserción del cordón umbilical. Este defecto determina la herniación de vísceras abdominales, principalmente intestino delgado, y junto con el onfalocele es una de las anomalías de la pared anterior del abdomen fetal que determina importante morbi-mortalidad neonatal e infantil.

El propósito de este trabajo es presentar un caso de gastrosquisis que se dio en el Hospital Provincial Docente Ambato y aportar con una revisión de información actualizada sobre dicha patología.

CASO CLÍNICO

Paciente de 20 años de edad, con embarazo de 36,6 semanas de gestación por FUM, sin antecedentes patológicos personales ni familiares, sin antecedentes de consumo de tabaco, licor, drogas o medicamentos, se ha realizado 3 controles prenatales y 1 eco obstétrico (21/10/09) que reporta: embarazo de 17 semanas, feto único vivo. Gastrosquisis fetal. (figura 1)

Paciente acude al Hospital Provincial Docente Ambato por presentar trabajo de parto, al examen físico se encuentra abdomen gestante, feto único, cefálico, longitudinal, dorso izquierdo, FCF: 145 latidos por minuto, actividad uterina de 3 contracciones en diez minutos de más o menos 50 segundos cada una, al tacto vaginal: dilatación de 9 cm, borramiento 100%, polo cefálico en II plano, membranas íntegras; se deja a la paciente con evolución espontánea y quince minutos después de su ingreso se produce el parto por vía vaginal, sin complicaciones, obteniéndose:

Recién nacido femenino, producto de primera gesta, a término (edad gestacional: 38 semanas) con peso de 2300 gramos, talla 41 cm, perímetro cefálico 32 cm y valoración de Apgar 7 al minuto y de 9 a los cinco minutos. Al examen físico se encontraron las asas intestinales fuera de la cavidad abdominal (Figura 2).

Se realiza el diagnóstico de gastrosquisis y después del manejo inmediato de atención neonatal, se comunica el caso al cirujano general del hospital, quien decide realizar una intervención quirúrgica para cubrir y proteger las asas intestinales del RN, utilizando una bolsa plástica estéril como bolsa de Bogotá. (figura 3).

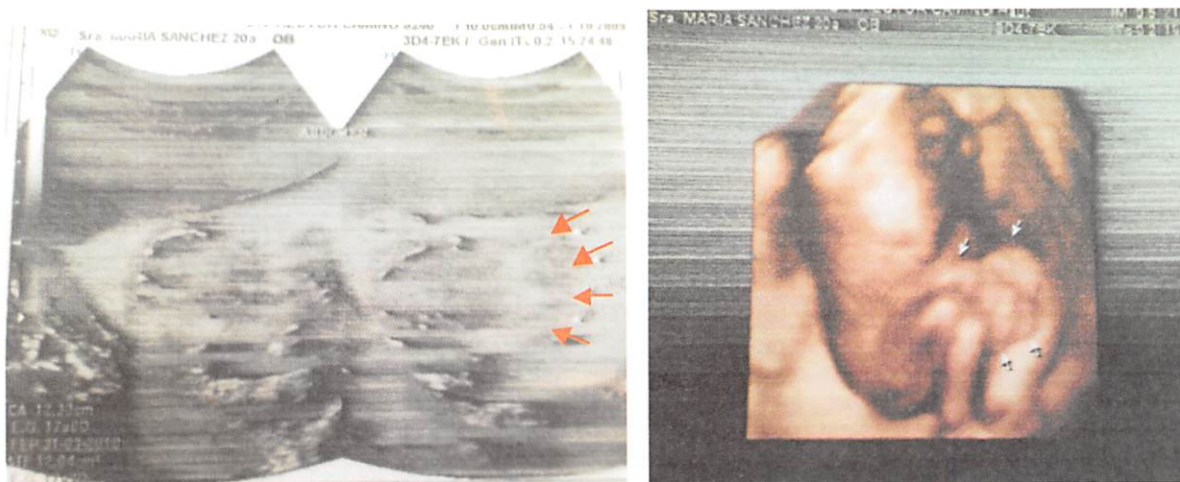


FIGURA 1. Gastrosquisis. Ecografía Prenatal A. Se observa defecto de pared abdominal anterior con protrusión de asas intestinales. B. Eco 3-D muestra asas intestinales fuera de la cavidad abdominal.

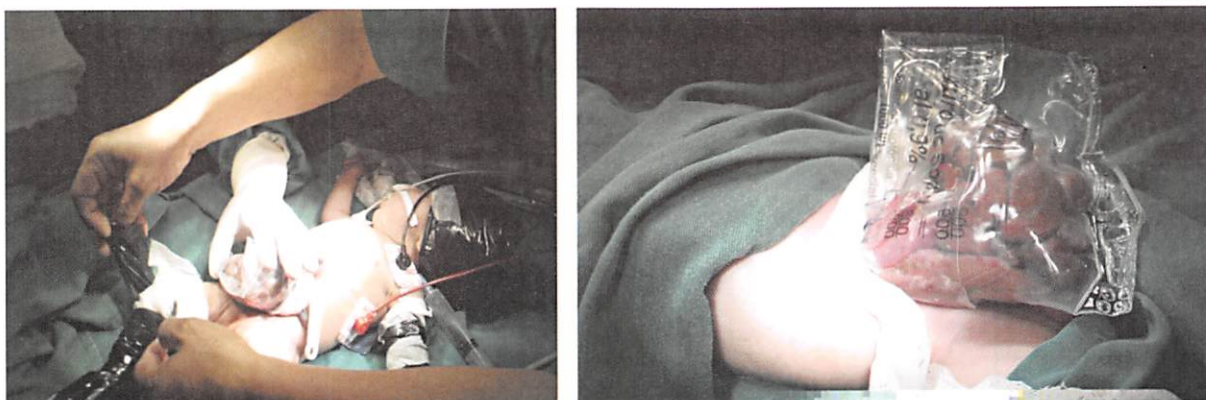

FIGURA 2: Colocación de una bolsa plástica estéril (como bolsa de Bogotá) para cubrir asas intestinales

A las 24 horas de la intervención se transfiere al neonato al Hospital Baca Ortiz de la ciudad de Quito para realizar reducción progresiva y síntesis definitiva de la pared abdominal.

REVISIÓN BIBLIOGRÁFICA

La gastrosquisis es un defecto de la pared abdominal, usualmente ubicado a la derecha de la inserción del cordón umbilical, a través del cual estructuras intraabdominales protruyen al exterior y toman contacto con el líquido amniótico; no presenta membrana peritoneal que lo recubra. El líquido amniótico tiene un efecto irritante y como resultado provocará inflamación de la pared intestinal con fibrosis posterior; ello dará como resultado un intestino rígido y enmarañado.

La gastrosquisis generalmente se detecta en el segundo trimestre principalmente con el ultrasonido prenatal.

La reparación quirúrgica es el tratamiento para la gastrosquisis y este se debe ofrecer en el primer día después del parto para evitar infecciones.

El parto por cesárea se lleva a cabo en muchas madres de fetos con gastrosquisis, aunque esto no tiene ventaja sobre el parto por vía vaginal.

FISIOPATOLOGÍA

El desarrollo normal de la pared abdominal fetal depende del adecuado plegamiento embrionario, lo cual ocurre entre la sexta y undécima semana de gestación. Entre las semanas 8 y 11 del desarrollo ocurre la herniación umbilical, ya que el intestino medio crece más rápido que la cavidad abdominal rotando, además, en 90° sobre el eje de la arteria mesentérica superior. Finalmente a las 12 semanas la reducción intestinal determinará en primera instancia el reingreso del intestino delgado a la cavidad abdominal seguido del intestino que se rota en forma antihoraria en 180°. La falla del cierre embriológico de la pared abdominal determinará la presencia de gastrosquisis y onfalocele.⁷

Existe controversia respecto a la causa de la gastrosquisis. Algunos sugieren que el defecto es causado por la involución anormal de la vena umbilical derecha, dando como resultado la rotura de la pared anterior del abdomen en un punto de debilidad. Otros sugieren que la gastrosquisis resulta por la rotura de un onfalocele. La rotura de un onfalocele pequeño y su transformación en una gastrosquisis se ha descrito en el útero.^{1,2}

Otra teoría para la etiología de la gastrosquisis es el cierre prematuro de la arteria derecha onfalomesentérica, que da lugar a una lesión isquémica de la pared anterior del abdomen a través de la cual ocurre la herniación del contenido abdominal. Esta arteria persiste en circunstancias normales. La teoría de la disrupción está apoyada por estudios recientes sobre el consumo de tabaco, cocaína y pseudoefedrina. Estas sustancias son agentes vasoactivos que potencialmente pueden causar una gastrosquisis cuando se consumen en momentos críticos del desarrollo embrionario.

1,4,5

También se señala a la edad materna por debajo de los 20 años como un factor de riesgo para gastrosquisis.⁶

La causa de la lesión intestinal en la gastrosquisis ha sido tema de controversia, en modelos experimentales en animales se ha demostrado que el intestino expuesto a contenidos alantoideos, se vuelve edematoso, y desarrolla una cáscara fibrosa, fenómeno inflamatorio llamado "Peel".^{1,5} La cáscara fibrosa se compone de colágeno tipo 1 y fibrina, y por lo general se disuelve después de la reparación quirúrgica.

Los resultados de los modelos animales sugieren que la orina en el líquido amniótico



causa daño al intestino. ¹

Otro estudio en animales demostró que el daño intestinal en la gastrosquisis, al menos parcialmente se debe a la exposición a meconio in utero. ¹

Los niveles de alfa feto proteína (AFP) en gastrosquisis son superiores a los encontrados en el onfalocele. Cuanto menor sea el nivel en suero materno refleja el hecho de que el amnios representa un obstáculo importante en la difusión de la AFP del líquido amniótico a la circulación materna.

Las anomalías cromosómicas en la gastrosquisis son extremadamente raras.

FRECUENCIA

La incidencia de gastrosquisis es de 1,75-2,5 casos por cada 10 000 nacidos vivos. La mayoría de los casos son esporádicos, aunque unos pocos casos familiares han sido reportados, al igual que casos en gemelos. ¹

SEXO

Existe una ligera predilección por el sexo masculino.

EDAD

El diagnóstico a menudo se puede hacer mediante el uso de la ecografía prenatal antes de 20 semanas de gestación. Con la ecografía transvaginal, el diagnóstico se ha hecho tan pronto como 12 semanas de gestación.

MORTALIDAD Y MORBILIDAD

Las tasas de supervivencia en la gastrosquisis son buenas aunque la estancia hospitalaria postoperatoria suele ser larga y las complicaciones se producen con frecuencia, sobre todo aquellas relacionadas con el tracto gastrointestinal

Evidencia de daño del intestino, como atresia, necrosis, dilatación severa o engrosamiento del intestino, o la incapacidad para cerrar el defecto abdominal indican un mal pronóstico.

En el embarazo temprano, las asas intestinales pueden verse flotando en el líquido amniótico. El grosor y el diámetro del intestino son normales. Más tarde puede presentarse obstrucción intestinal, peritonitis, perforación intestinal y restricción del crecimiento fetal (RCIU) que ocurre en un 38-77% de los fetos y es generalmente secundaria a la pérdida de nutrientes a través del intestino expuesto. ¹

Después del nacimiento, pueden ocurrir mal rotación, atresia o estenosis del intestino delgado, infarto intestinal, disfunción prolongada de la motilidad intestinal, enterocolitis necrotizante, síndrome crónico de intestino corto.

La presencia de atresia intestinal es el factor pronóstico más importante de morbilidad.

Se puede desarrollar malformaciones de las vías urinarias secundarias a la gastrosquisis.

Las tasas de supervivencia después de la cirugía son 87-100%. Las tasas de mortalidad son de 17%, y la mayoría de las muertes se producen como consecuencia de un parto prematuro, la sepsis y el infarto intestinal. ¹

La incidencia global de anomalías asociadas es 7.3%, estas no se relacionan directamente con el defecto y pueden incluir anencefalia, escoliosis, labio y paladar hendido, defecto del tabique auricular, hernia diafragmática y sindactilia. ¹

PRESENTACIÓN

El tamaño del defecto de la pared abdominal es bastante uniforme (≤ 5 cm) y la ubicación (a la derecha del cordón umbilical).

El intestino inflamado es grueso y edematoso, las asas del intestino se encuentran pegadas entre sí y el mesenterio se muestra congestionado y acortado.

Histológicamente se observa atrofia de las células ganglionares mientéricas.

El grado de inflamación, edema y turgencia de los intestinos, así como el tamaño de la cavidad abdominal, determinan si la reducción del intestino protruido y el cierre de la pared abdominal se pueden lograr.

Aproximadamente el 50% de los fetos con gastrosquisis son pequeños para su edad gestacional, la circunferencia abdominal fetal, que se considera como un patrón de referencia para la evaluación del tamaño del feto, no se aplica a este grupo de fetos, por lo tanto, el manejo obstétrico puede ser difícil.^{1,2}

La presencia del intestino en el líquido amniótico puede afectar el control cardiocográfico.

Como resultado de la dificultad en el seguimiento de la madurez fetal y el bienestar fetal, el parto por cesárea se realiza en la mayoría de casos, aunque esto no conlleva una ventaja en términos de mortalidad o morbilidad fetal.

DIAGNÓSTICO PRENATAL

Se realiza por ultrasonido (US) y detección de alfa feto proteína (AFP).

AFP: permite detectar patologías cromosómicas, pero también se altera en los defectos de la pared abdominal. En la gastrosquisis, la AFP, se encuentran en niveles mayores que en los onfaloceles.

US prenatal: La ecografía prenatal es la principal modalidad de imagen en el embarazo, porque no es invasiva, es rápida, y permite la exploración del feto en tiempo real.

La visualización ecográfica de estas malformaciones es posible a partir de las doce semanas y se traduce por una tumefacción suspendida en la cara ventral del feto, de aspecto festoneado, formado por asas intestinales agrupadas y dilatadas con contorno grueso, que se bañan directamente en la cavidad amniótica sin membrana limitante y situada a la derecha del cordón umbilical.

Sin embargo, la exactitud de la ecografía prenatal para diagnosticar los defectos de la pared abdominal se ve afectada por la cronología y por los objetivos del estudio, la posición del feto, la experiencia y pericia del operador.

La especificidad es alta (mayor al 95%) pero la sensibilidad es sólo del 60% al 75% para la identificación de la gastrosquisis y el onfalocelo.⁶ Los errores diagnósticos se pueden deber a:

1. Confusión con otros defectos abdominales raros.
2. El onfalocelo roto imita una gastrosquisis, debido a la falta de cobertura membranosa.
3. Algunos casos raros comienzan como un defecto cubierto y que más tarde se rompe.

Pero la razón más probable y habitual es que el defecto, simplemente se pase por alto, sobre todo cuando el estudio se hace por sospecha de anomalías diferentes.

Las radiografías simples y estudios de contraste del intestino pueden estar indicados en el periodo postnatal postoperatorio para evaluar las complicaciones intestinales

TRATAMIENTO

Manejo Postnatal

Los niños con gastrosquisis pueden tolerar la alimentación de inmediato o pueden requerir nutrición parenteral prolongada debido a la alteración de la motilidad intestinal y mala absorción. La extensión de la disfunción intestinal depende de la magnitud de la lesión inflamatoria e isquémica causada por la exposición al líquido amniótico y la compresión del mesenterio intestinal herniado por el defecto de la pared abdominal.

El intestino inflamado tiene un tránsito lento y una disminución de la absorción de carbohidratos, grasas y proteínas. Estos efectos nocivos desaparecen cuando se resuelve la inflamación, por lo general en 4-6 semanas. Durante este tiempo, la nutrición parenteral total (NPT) es necesaria.

El distrés respiratorio en un recién nacido con gastrosquisis puede responder a la descompresión gástrica, aunque la intubación endotraqueal puede ser necesaria.

Es necesario colocar una sonda nasogástrica abierta para evitar la distensión intestinal.

Los líquidos, electrolitos, y las pérdidas de calor deben ser controlados y corregidos. En la gastrosquisis se recomienda el uso de líquidos isotónicos, y es probable que se requiera 2 a 3 veces más volumen que en un RN normal, en las primeras 24 h después del nacimiento.

Se debe mantener al RN bajo calor radiante y monitorizar sus signos vitales.

Los intestinos expuestos se pueden cubrir con una compresa húmeda y el intestino eviscerado debe ser colocado en la parte superior del abdomen del RN para evitar la tracción sobre el mesenterio.

Colocar una sonda para controlar la producción de orina y evaluar la eficacia de la reanimación con líquidos.

Un examen rectal se debe realizar para dilatar el conducto anal. La reducción de la herniación de las vísceras se ve facilitada por la evacuación de meconio en el colon sigmoide, lo que puede ser fácilmente realizado durante el procedimiento quirúrgico.

Antibióticos de amplio espectro se administran para prevenir la contaminación de la cavidad peritoneal.

TRATAMIENTO QUIRÚRGICO

El tratamiento quirúrgico debe ser precoz, no urgente, teniendo como objetivo la reintroducción de las vísceras herniadas en la cavidad abdominal.

El cierre quirúrgico de la pared abdominal podrá realizarse en un tiempo, o por etapas, dependiendo de las condiciones de las vísceras herniadas y del tamaño de la cavidad abdominal.

En el procedimiento de cierre por etapas se debe recurrir al uso de mallas mientras se logra la reducción de las vísceras a la cavidad abdominal.

Se sutura hojas de silastic (saco de silicona) a todo el espesor del defecto de la pared abdominal y se cierra sobre el intestino eviscerado, cuya reducción se ve facilitada por el estiramiento de la musculatura abdominal, el vaciamiento del estómago y la vejiga, y la evacuación manual del colon. La resolución de la inflamación es el factor más importante para realizar la reducción de las vísceras, así con el tiempo el intes-

tino rígido se transforma en múltiples asas suaves y flexibles, que puede encajar en la cavidad abdominal, mediante presión que se va ejerciendo sobre el saco en los días siguientes.

Con el tiempo, el intestino herniado cae de nuevo dentro la cavidad abdominal y el defecto se puede cerrar. El tratamiento más adecuado es el cierre quirúrgico de la pared luego de reintegrar las asas intestinales a la cavidad abdominal

Manejo postoperatorio

El cierre primario del defecto de la pared abdominal es posible sólo si la inflamación del intestino es mínima, pero aun así, suele ser varias semanas antes de que el neonato tolere la alimentación enteral.

Si el cierre del defecto de la pared abdominal requiere el uso de un silo para contener el intestino eviscerado, el silo debe ser removido dentro de una semana debido al riesgo de infección de la herida

La nutrición parenteral se utiliza hasta que el neonato presente “heces de hambre”. Si esto no ha ocurrido dentro de 3-4 semanas, una obstrucción mecánica, en lugar de una oclusión intestinal, se debe sospechar.

Al egreso del hospital estos niños requieren un seguimiento minucioso para evaluar su crecimiento, aumento de peso y desarrollo.

Con frecuencia tienen síntomas de reflujo gastroesofágico, que son notoriamente variables y en ocasiones mortal.

La enfermedad de Hirschsprung también puede ocurrir.

PRONÓSTICO

El pronóstico del paciente depende de la gravedad de los problemas asociados, tales como prematuridad, atresia intestinal, intestino corto, y disfunción inflamatoria intestinal. El pronóstico ha mejorado debido al diagnóstico ecográfico, que permite la entrega expedita de estos neonatos en centros de tercer nivel.

CONCLUSIONES

Siendo la Gastrosquisis una patología poco frecuente no deja de ser de gran importancia debido a la morbi-mortalidad neonatal e infantil que ocasiona, por lo que es necesario ampliar nuestros conocimientos sobre la misma.

En la actualidad la ecografía obstétrica se realiza en la mayoría de mujeres embarazadas que acuden al control prenatal, este examen nos permite identificar tempranamente diversas malformaciones, entre las que se encuentran los defectos de la pared abdominal, tales como gastrosquisis y onfalocele.

De esta manera se puede realizar un diagnóstico precoz y oportuno de gastrosquisis durante el control prenatal, hecho que permite llevar un control estricto y multidisciplinario del embarazo con el fin de preparar a la madre y a la familia para el nacimiento y cuidado posnatal óptimo del neonato.

Con el diagnóstico prenatal de gastrosquisis se puede realizar una derivación oportuna de la madre embarazada a una institución de tercer nivel donde exista un equipo médico preparado para atender y tratar al recién nacido.

Es importante conocer el manejo prenatal y postnatal del RN con gastrosquisis, así como los cuidados postquirúrgicos del mismo, ya que el manejo adecuado durante estos periodos determinará una mayor sobrevida.

El tratamiento de la gastrosquisis es quirúrgico y tiene como finalidad introducir las

asas intestinales herniadas de vuelta a la cavidad abdominal, sin embargo también se deben diagnosticar y tratar a tiempo las complicaciones ocasionadas por el daño del intestino.

REFERENCIAS BIBLIOGRÁFICAS

- 1 Ali Nawaz Khan. Gastroschisis. *E-MEDICINE*, Actualizado el 23 de Mayo del 2008. (Fecha de Consulta 1 de abril del 2010). Disponible en: <http://emedicine.medscape.com>
- 2 James G Glasser, MD. *Omphalocele and Gastroschisis*. *E-MEDICINE*, actualizado el 22 de Julio del 2009, (fecha de consulta 1 de abril del 2010). Disponible en <http://emedicine.medscape.com>.
- 3 Ledbetter Daniel, MD. “*Gastroschisis and Omphalocele*”. *Surgical Clinics of North America*. Seattle, USA, Volumen 86, año 2006, páginas 249–260.
- 4 Shilpi Chabra, MD . *Gastroschisis: Embryology, Pathogenesis, Epidemiology*. American Academy of Pediatrics. NeoReviews, volumen.6, N°11, Noviembre 2005, páginas 493 a 498.
- 5 Muñoz, Patricia. Rodríguez, Juan . *Defectos de Pared Anterior del Abdomen: Diagnóstico prenatal y seguimiento*. *Revista Chilena de Ultrasonografía*, volumen 9, número 3, año 2006, páginas 72 a 79.
- 6 Capecchi, Gabriela. Conde, Alejandro. “*Defectos congénitos de la pared abdominal. Patologías más comunes: Gastrosquisis y Onfalocele*”. *Anuario Fundación Dr. J.R. Villavicencio*. Rosario, Argentina, edición N° 16, año 2008, páginas 45 a 50.
- 7 Mena Nanning, Patricia. Mühlhausen Muñoz, Germán. *Onfalocele y Gastrosquisis*. Guías Nacionales de Neonatología. Ministerio de Salud – Chile, año 2005, páginas 387-391.

En la investigación médica, es deber del médico proteger la vida, la salud, la intimidad y la dignidad del ser humano.

La investigación médica en seres humanos debe conformarse con los principios científicos generalmente aceptados, y debe apoyarse en un profundo conocimiento de la bibliografía científica, en otras fuentes de información pertinentes, así como en experimentos de laboratorio correctamente realizados y en animales, cuando sea oportuno.