

ARTÍCULO RECIBIDO: 14/07/17

ARTÍCULO ACEPTADO: 03/02/18

ADENOPATÍA CERVICAL EN PACIENTE CON VIH: REPORTE DE UN CASO HOSPITAL DOCENTE PROVINCIAL AMBATO

CERVICAL ADENOPATHIA IN PATIENT WITH HIV
HOSPITAL DOCENTE PROVINCIAL AMBATO: CASE REPORT

Jeaneth Naranjo-Perugachi¹; Luis Morales-Morales²; Beatriz Venegas-Mera³; Carolina Bayas-Azogogue⁴

RESUMEN

Las adenopatías son crecimientos de cadenas ganglionares que se presentan en diferentes patologías presentes en procesos infecciosos e infiltraciones neoplásicas o en estado de inmunosupresión en pacientes con serología positiva para el Virus de Inmunodeficiencia Humana. Se presenta el caso de paciente masculino de 47 años, que presenta desde hace tres meses, deposiciones diarreicas, líquidas abundantes de mal olor, tos seca, significativo deterioro del estado general, caquexia, cuadros febriles nocturnos y diaforesis. Se añadió epigastralgia urente, los últimos quince días, crecimiento ganglionar en cadenas cervicales bilaterales y disfagia. Paciente acude a hospital básico, donde realizaron un diagnóstico serológico con inmuno ensayo enzimático (ELISA) para del Virus de Inmunodeficiencia Humana, motivo por el cual fue transferido al Hospital Ambato para confirmación y tratamiento. Paciente al examen físico: caquético, deshidratado, taquicárdico, secreción retrorinal blanquecina, placas blanquecinas a nivel de pilares amigdalinos anteriores, adenopatías cervicales bilaterales dolorosas, abdomen doloroso a nivel de epigastrio. Se complementaron los estudios confirmándose el diagnóstico de síndrome de inmunodeficiencia adquirida, leishmaniasis ganglionar y tuberculosis ganglionar. El presente caso tiene relevancia en el campo de la docencia – médica debido a que el paciente presentó adenopatías en cadenas ganglionares cervicales el médico debe realizar el diagnóstico diferencial entre patologías frecuentes y atípicas, además de cuadros infecciosos: virales, bacterianos incluyendo tuberculosis, micóticos y parasitarios, así como coinfecciones de etiología poco común que agravan el estado de inmunodepresión. Es importante tener la sospecha clínica para establecer el de adenopatías en pacientes inmunodeprimidos, a fin de que el diagnóstico sea oportuno y el tratamiento instaurado el más adecuado.

Palabras Clave:

Adenopatía cervical, Western Blot, Leishmaniasis ganglionar, inmunosupresión

ABSTRACT

Different pathologies may be present in patients with adenopathy and the diagnostic must be done between infectious processes, neoplastic infiltrations due to the immunosuppressive state in these patients with positive serology for the human immunodeficiency virus. The case of a 47 years old male patient, born in Manabí and resident in Baños, was presented. The patient had for 3 months, diarrheal stools, abundant liquid odor, dry cough, marked deterioration of general condition, cachexia, nocturnal fever, and diaphoresis. The patient also presented epigastralgy the last fifteen days, bilateral cervical ganglion and dysphagia went to a basic hospital, it was performed a serological diagnosis of the Human Immunodeficiency Virus, with an enzyme immunoassay (ELISA). The patient was transferred to Ambato Hospital for confirmation and treatment. The patient was cachectic, dehydrated, tachycardic, whitish retro nasal secretion, and whitish plaques at anterior tonsillar pillars level, bilateral cervical lymphadenopathy, and painful abdomen in epigastrium. Studies confirmed the diagnosis of immunodeficiency syndrome plus leishmaniasis and tuberculosis. The present case has medical and educational relevance due the patient showed adenopathy in cervical ganglion chain which ask you to perform differential diagnosis between common pathologies and atypical viral, bacterial, including tuberculosis, fungal and parasitic infections, most of the time toxoplasmosis and current co-infection of uncommon etiology in a patient in immunosuppression. It is always important have the clinical diagnostic of adenopathy in these patients, so the diagnosis would be done in time and have a proper treatment.

Key words:

cervical adenopathy, Western Blot, lymph leishmaniasis, immunosuppression

1 Docente Universidad Técnica de Ambato - Carrera de Medicina.

Médico de Emergencias Hospital General Docente Ambato. jdc.naranjo@uta.edu.ec

2 Médico Posgradista de Otorrinolaringología. morales.luis22@hotmail.com

3 Enfermera del departamento de Epidemiología del Hospital Docente Ambato, venegasbeatris@hotmail.com

4 Médico. Universidad Técnica de Ambato. connybayas@gmail.com

INTRODUCCIÓN

La infección por virus de inmunodeficiencia humana (VIH) se incrementa día a día, en la actualidad a nivel mundial constituye un problema de salud pública (Castro et al., 2016; Diatta et al., 2016), en el país el índice de casos se reporta a fines del 2015 en aproximadamente 2500 casos de los diagnósticos. Al momento en el Hospital Provincial Docente Ambato 112 pacientes se encuentran en tratamiento antirretroviral, según los registros de epidemiología. Lamentablemente el diagnóstico en la mayoría de las veces es tardío y los pacientes acuden con cuadro de SIDA.

Como afirma Aránguez, Aramendi, Rivera, Casado y Tortoleto (2012), Gonzales (2010) indica que estos pacientes presentan un deterioro de su inmunidad y por lo tanto tienen coinfecciones por gérmenes oportunistas que contribuyen a deteriorar aún más el estado de salud y empeora su pronóstico de vida. La sintomatología es muy variada y un hallazgo muy frecuente es la presencia de crecimiento ganglionar como respuesta a procesos infecciosos de tipo bacteriano por gérmenes gram positivos, gram negativos, tuberculosis; o virales como citomegalovirus, Epstein Barr; micótico, parasitario siendo más frecuente toxoplasmosis; aunque un 50% está en relación con neoplasias primarias o metástasis (Rodríguez y Aguirre, 2012; Rodríguez, 2015).

La Organización Panamericana de la Salud (2010) así como Sethupathi y Yoganathan (2015) afirman que la coinfección más frecuente en pacientes con adenomegalias y VIH es la tuberculosis ganglionar que constituye un 48 a 50% del total de las infecciosas que se encuentra asociada a otras infecciones virales como la toxoplasmosis, citomegalovirus, micóticas como la histoplasmosis y en zonas endémicas tropicales la infección parasitaria de leishmaniasis es otra posibilidad; sin olvidar la asociación con linfoma.

Se analiza el presente caso de un paciente masculino de 47 años, con un cuadro de tres meses de evolución con una presentación poco común caracterizada por sintomatología multisistémica como evacuaciones diarreicas, tos no productiva, sudoración, fiebre, 15 días de evolución de disfagia, adenopatías cervicales bilaterales, dolor abdominal en epigastrio y mesogastrio en malas condiciones generales con síndrome de desgaste o de consumo con síndrome adénico con adenopatías fuera de las cadenas inguinales, que obligaron a establecer un diagnóstico diferencial entre patologías no comunes infecciosas y no infecciosas, relacionado coinfección en paciente inmunodeprimido, se realizan las pruebas de confirmación de VIH obteniéndose la prueba de Western Blot positiva con evolución no favorable; luego de obtener las muestras de las adenopatías mediante biopsias, el estudio histopatológico reveló leishmaniasis ganglionar y además Ziehl positivo, el paciente fallece a pesar del tratamiento antirretroviral, anti fúngico y antibioticoterapia instaurada. El tratamiento instaurado en el paciente inicialmente fue el apropiado sin embargo para llegar al diagnóstico definitivo se realizó una biopsia ganglionar que fue la que permitió establecer el diagnóstico definitivo del paciente.

El objetivo de este estudio fue revisar las características clínicas y el manejo de las adenopatías cervicales en pacientes con diagnóstico probable o confirmado de VIH, identificando aquellos rasgos que pueden orientar a su diagnóstico, así como concederle la importancia de realizar un análisis completo de la historia clínica, una ordenada anamnesis, examen físico minucioso y luego de establecer la diferenciación de la posible etiología, complementar con exámenes específicos como la biopsia y el estudio histopatológico correspondiente.

DESCRIPCIÓN DEL CASO

• Anamnesis

Paciente masculino de 47 años, nacido en Manabí, residente en Baños y residencia ocasional en la costa ecuatoriana (viajes esporádicos) unión libre, católico, instrucción primaria completa, ocupación carpintero.

• Motivo de consulta

Diarrea, tos, odinofagia. Paciente con cuadro clínico de apro-

ximadamente tres meses de evolución, síntomas inespecíficos en malas condiciones generales que luego de 15 días presenta cuadro de evacuaciones diarreicas líquidas de abundante cantidad, de inicio 2 a 3 veces por día, posteriormente de 5 a 18 veces al día. Se acompaña de ligero dolor abdominal continuo en mesogastrio, refiere tos frecuente, crónica, no productiva, y 8 días antes del ingreso se acompaña de odinofagia y disfagia, con esta sintomatología y un resultado reactivo para VIH. Paciente es ingresado a emergencia.

• Revisión actual de sistemas

Lesiones en piel a nivel de tórax y adenomegalias cervicales bilaterales hace más o menos 15 días. Pérdida de peso de seis meses atrás, de aproximadamente 20 kg. Cuadros febriles nocturnos y diaforesis desde hace 3 meses. Inicio de vida sexual a los 15 años, parejas sexuales no da información.

Antecedentes patológicos personales Amputación de dedo mano derecha hace un año, post traumatismo.

Antecedente patológico familiares; Hermana y hermano diabéticos.

• Hábitos

Alimentarios 2 a 3 veces al día; miccionales 3 a 4 veces al día; evacuación 8 veces al día desde hace 15 días, tabaco negativo, alcohol negativo, drogas negativo.

• Condición socio económica

Paciente que vive en casa arrendada, con los servicios básicos, trabajo independiente, buenas relaciones interfamiliares.

• Exploración Física

TA: 80/50 mmHg.; FR: 21 rpm; FC: 110 lpm; SpO₂: 75% aire ambiente; T°: 36,9 °C. Paciente consciente orientado, afebril, deshidratado, taquipnéico, taquicárdico, hipotenso. Ojos: pupilas isocóricas. Boca: placas blanquecinas a nivel de mucosa de cavidad oral lado derecho y en pilares amigdalinos. Cuello móvil, adenopatías dolorosas, en lado derecho del cuello, dolorosas, en número de dos, 3 y 4 centímetros de diámetro y otra en el lado izquierdo de un centímetro de diámetro, móviles.

Tórax: caquético, expansibilidad conservada, se evidencia rash cutáneo generalizado a nivel de tórax posterior y lateral derecho e izquierdo.

Abdomen: a la inspección excavado, a la palpación suave, depresible, ligeramente doloroso en mesogastrio, se auscultan ruidos hidroaéreos normales. Extremidades simétricas no edemas.

Al ingreso se realizaron exámenes de laboratorio, entre estos, una biometría hemática y una química sanguínea, en donde se evidencia leucopenia marcada con neutrofilia, anemia normocítica, normocrómica, plaquetopenia, hiperglicemia, los valores de urea y creatinina son normales (Tabla 1).

Tabla 1. Biometría y química sanguíneas de ingreso realizado el 18/08/2016

Biometría Hemática		Química Sanguínea	
Leucocitos	1.290 ul.	Hemoglobina	9,4 g./dl.
Neutrófilos	82,7%	Hematocrito	29,1%
Linfocitos	11%	MCV	85,1 fl.
Monocitos	48%	MCH	27,5 pg.
Eosinófilos	1,3%	MCHC	32,3 g./dl.
Basófilos	0,2%	PLT	29.000 ul.
		Glucosa	117,3 mg./dl.
		Urea	48,1 mg./dl.
		Creatinina	0,96 mg./dl.

Fuente: Elaborado por los autores en base a los datos de la historia clínica, Hospital Docente Provincial Ambato (2016).

También se solicitó un coprológico, un PCR, pruebas para hepatitis y una prueba de Elisa para identificación de VIH (Tabla 2). Se encontró amebiasis, una proteína C reactiva elevada, hepatitis A y B negativa, VDRL no reactivo y la prueba de VIH

fue reactiva. Biometría hemática (BH) con leucopenia más neutrofilia, anemia y plaquetopenia. Química sanguínea con hiperglicemia (Tabla 1).

Tabla 2. Exámenes de laboratorio de ingreso realizados el 18/08/2016

Coprológico		Pruebas serológicas	
Polimorfos	30%	Hepatitis A	Negativo
Histológica	++	Hepatitis B	Negativo
Coli	+	PCR	66,1 mg./l.
Flora bacteriana	Aumentada		
Levaduras	+		
Piocios	+	VDRL	No reactivo
		VIH Elisa	Reactivo

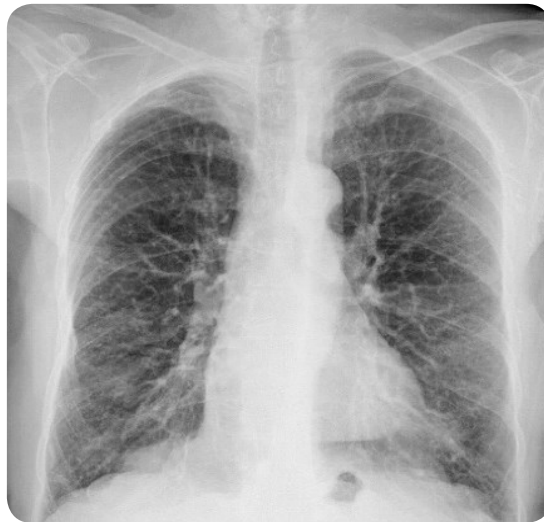Fuente: Elaborado por los autores en base a los datos de la historia clínica, Hospital Docente Provincial Ambato (2016).

Mientras permaneció en hospitalización se realizan pruebas de BAAR en esputo siendo negativas las tres tomas, el Western Blot fue confirmatorio para infección VIH y el control de electrolitos estuvo en parámetros normales. En el análisis coprológico tiene amebiasis, PCR elevado y prueba de VIH reactivo.

• **Estudios de imagen:**

Radiografía de tórax: Se ve un patrón de fibrosis pulmonar a nivel de bases, aumento de la trama vascular, silueta cardiaca normal, ángulos costos diafragmáticos normales (Figura 1).

Figura 1. Radiografía de tórax

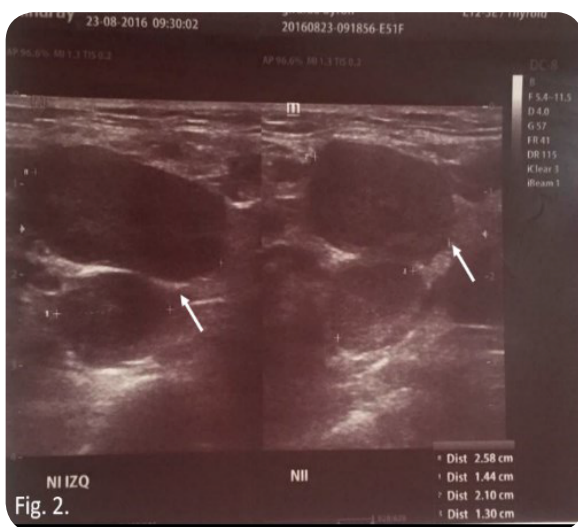


Fuente: Elaborado por el autor en base a los datos de la historia clínica Hospital Docente Provincial Ambato, 2016.

Ultrasonografía de cuello: En las regiones cervicales se observa conglomerados ganglionares atípicos en los segmentos 1 y 4 supraclavicular bilateral (Figura 2) igualmente se observan

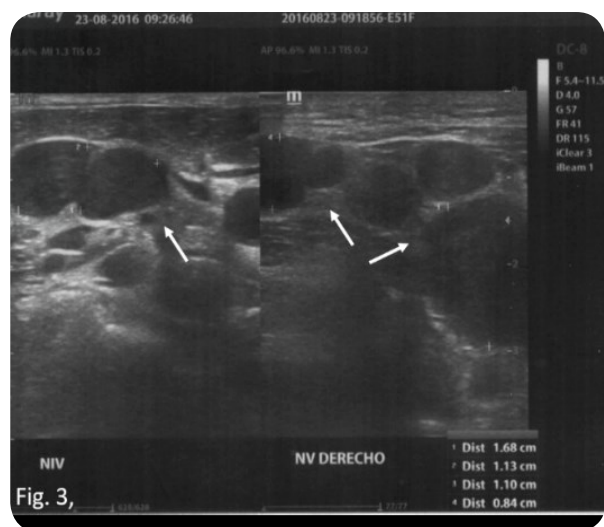
conglomerados ganglionares en los segmentos 2, 3 y 5 supraclavicular bilateral (Figura 3).

Figura 2. Ultrasonografía de cuello. Segmento 1 y 4



Fuente: Historia clínica archivo del HDPa (2016)

Figura 3. Ultrasonografía de cuello. Segmentos 2,3 y 5 supraclavicular bilateral



Fuente: Historia clínica archivo del HDPa (2016)

Prueba de STORCH: Se observa como resultado que toda la presencia de IgG en todas las enfermedades infecciosas y va-

lores mínimos de IgM (Tabla 3) lo que indica que el paciente tuvo una exposición previa, pero al momento no es activa.

Tabla 3. Pruebas Infecciosas 06/09/2016

Citomegalovirus IGG	157,5 ul/ml.
Citomegalovirus IGM	0,266 ul/ml.
Rubeola IGG	17,27 ul/ml.
Rubeola IGM	0,31 ul/ml.
Toxoplasmosis IGG	> 650 ul/ml.
Toxoplasmosis IGM	0,235 ul/ml.

Fuente: Historia clínica archivo del HDPA (2016)

Biometría hemática (7/09/2016): Se observa pancitopenia, en relación con la BH de ingreso hay un descenso en el hematocrito, hemoglobina y plaquetas, persiste la neutrofilia (Tabla 4). Coproparasitario (7/09/2016): Se encuentra presencia de hongos, flora bacteriana aumentada, piocitos y presencia de

sangre oculta, esto último en relación con sangrado activo de tracto digestivo y se correlaciona con el descenso de hematocrito y hemoglobina (Tabla 4), además se identifica una coinfección micótica.

Tabla 4. Biometría hemática y coprológico de control (7/09/2016)

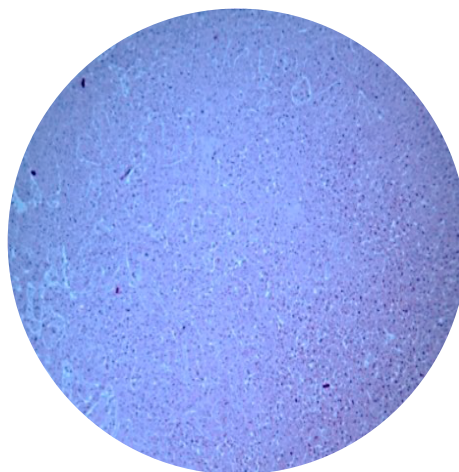
Biometría Hemática		Coprologico			
Leucocitos	1.300 ul.	Hemoglobina	7,2 g./dl.	Esporas	++
Neutrófilos	86,7%	Hematocrito	23,1%	Polimorfos	10%
Linfocitos	8,8%	MCV	97,9 fl.	Grasa	++
Monocitos	4%	MCH	30,5 pg.	Piocitos	++
Eosinófilos	0,5%	MCHC	31,2 g./dl.	Flora Bacteriana	Aumentada
Basófilos	0%	PLT	10.000 ul.	Sangre Oculta	Positivo +++
Eritrocitos	2.360.000 ul.				

Fuente: Datos historia clínica del Hospital Docente Provincial Ambato (2016).

De la muestra ganglionar obtenida por biopsia el 12 de septiembre del 2016 reporta el siguiente informe histopatológico: macroscópicamente se recibe ganglio linfático de 1,5 cm. color ligeramente amarillento. Al corte de aspecto nodular y zona hemorrágica, mal delimitada. Microscópicamente en los cortes se observa ganglio linfático con borramiento total de su arquitectura y un patrón pseudotumoral observado con cam-

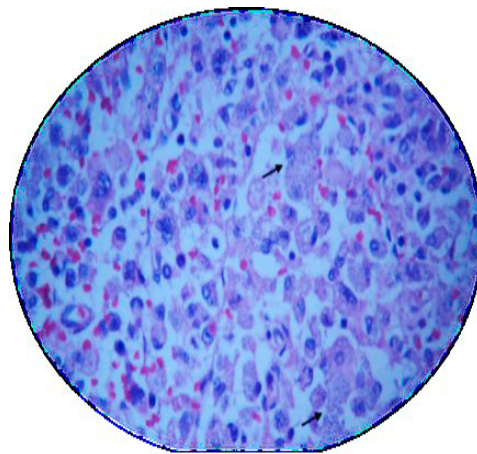
po panorámico bajo aumento (Figura 4). Con mayor aumento se identifican numerosos histiocitos de citoplasma abundante, que contienen numerosos protozoos como pequeños puntos rodeados con un halo claro (Figura 5). El aspecto general semeja granulomas mal definidos, observándose áreas de necrosis, además de linfocitos y células plasmáticas.

Figura 4. Histopatológico ganglionar. Diagnóstico de leishmaniasis visceral (diseminado)



Fuente: . Historia clínica paciente. Archivo del servicio de Patología del HDPA (2016)

Figura 5. Histopatológico ganglionar. Histiocitos repletos de protozoos.



Fuente. Historia clínica paciente. Archivo del servicio de Patología del HDPA (2016)

Se realiza además en la muestra obtenida por biopsia un bacteriológico y cultivo, la tinción de Ziehl (19/09/2016) fue positiva compatible con tuberculosis ganglionar.

• Diagnóstico

Por la clínica que presentó el paciente y los exámenes complementarios se tiene como diagnóstico de sospecha: infección por HIV, tuberculosis por descartar, enfermedad diarreica cró-

nica + deshidratación, síndrome adénico cervical por adenopatías cervicales bilaterales.

Durante el diagnóstico diferencial el paciente reactivo para VIH, se realizó el diagnóstico diferencial de las adenopatías cervicales, correlacionando la clínica del paciente con los estudios complementarios (tabla 5) se descartó toxoplasmosis y linfomas, las otras patologías se confirman.

Tabla 5. Diagnóstico Diferencial masas en cuello

Patología	Clínica	Paciente	Observación
Tuberculosis ganglionar	Adenopatía única		No se establece Tb pulmonar en el paciente, se confirma Tb ganglionar.
	Latero cervical	X	
	Localizada en el triángulo posterior o submaxilar	X	
	Diagnóstico por cultivo	X	
Toxoplasmosis	Inflamación de los ganglios cervicales	X	Por clínica y con resultado de STORCH de no actividad, se descarta.
	Cefalea		
	Fiebre	X	
	Disfagia	X	
	Mialgia		
Leishmaniasis	Convulsiones		Por clínica y diagnóstico de biopsia el paciente presenta leishmaniasis visceral diseminada.
	Síndrome febril prolongado	X	
	Compromiso del estado general	X	
	Baja de peso	X	
	Diarrea	X	
	Pancitopenia	X	
Linfoma vs Metástasis de otro foco primario	Diagnóstico por histopatológico	X	Se descarta totalmente con el resultado de la biopsia.
	Edad >40 años	X	
	Evolución >1 mes		
	Crecimiento lento	X	
	Lesión única		
	Tamaño >2cm	X	
	Consistencia dura	X	
	No doloroso a la palpación		
	Masas adheridas	X	
	No móvil	X	
No signos de inflamación			

Fuente: Diagnóstico diferencial tomado de Mestre, Jimenez, García, Buforn, Puente, Gutiérrez y Valles (2011)

El diagnóstico final o definitivo en el paciente resultó positivo a la prueba confirmatoria o Western Blot, así mismo se realizó el diagnóstico de acuerdo con la clínica que presentaba el paciente: diarrea crónica, pérdida de peso y deterioro de su estado general, así como pancitopenia en la biometría hemática, por lo cual se concluyó que el diagnóstico fue SIDA. También es importante señalar que esta patología se asocia a ciertas infecciones oportunistas tal como la tuberculosis ganglionar y otra serie de complicaciones como las neoplasias, por lo cual se sospecha que las adenopatías cervicales que presentó el paciente podía ser un linfoma o una tuberculosis ganglionar, en este caso la biopsia resulto positiva para tuberculosis ganglionar y leishmaniasis visceral diseminada (ganglionar) y se descartó linfoma. De acuerdo con la evolución del paciente con deterioro paulatino, y las complicaciones, una de ellas es el sangrado digestivo, el mismo que es secundario al trastorno hematológico (plaquetopenia severa). El pronóstico del paciente era reservado, por el compromiso sistémico que presentó y se da como diagnósticos definitivos: síndrome de inmunodeficiencia adquirida, candidiasis, pancitopenia, sangrado digestivo alto, leishmaniasis visceral, tuberculosis ganglionar.

• Tratamiento y Evolución

Al ingreso se da medidas generales, controles de signos vitales, oxígeno dos litros por minuto, hidratación con cristaloides, antibioticoterapia con triple esquema: ampicilina + sulbactam 1,5 g. intra venoso (IV) cada seis horas, metronidazol 500 mg. IV cada ocho horas y trimetoprim + sulfametoxazol 800/160 mg. vía oral (VO) cada seis horas, antimicótico fluconazol 150 mg. cada día, omeprazol 40 mg. IV diariamente, nebulizaciones, fisioterapia respiratoria.

DISCUSIÓN

El virus de la inmunodeficiencia adquirida es un retrovirus de la sub familia lentivirus, según Olea (2013). En los pacientes con infección por este virus la respuesta inmunológica está muy disminuida tanto humoral con la disfunción de los linfocitos T; así como celular con alteración inicialmente de CD 8+ y a medida que avanza la infección disminución de los niveles de CD4, lo que hace más propenso a estos pacientes a tener coinfecciones (Sociedad Andaluza de Enfermedades Infecciosas, 2003; Viruez Soto y Alvarez 2007). En el presente caso el paciente tiene antecedente de diarrea crónica, baja de peso, fiebre, diaforesis y tos frecuente, de tres meses de evolución, adenopatías cervicales de quince días de evolución y 8 días de odinofagia, disfagia, pancitopenia y con una prueba reactiva para virus de inmunodeficiencia adquirida. El paciente se encontraba en fase de Síndrome de inmunodeficiencia adquirida,

• Evolución

Durante la hospitalización disminuye la frecuencia de las deposiciones diarreicas; sin embargo, persiste con dolor en epigastrio y mesogastrio, tos seca, diaforesis nocturna, se incrementa dificultad respiratoria (disnea de pequeños esfuerzos), a nivel de campos pulmonares derecho e izquierdo presencia de estertores crepitantes.

En el estudio se incluyeron exámenes de laboratorio con Serología positiva para VIH confirmado con una prueba de Western Blot positiva por lo que se añade al tratamiento: tenofovir + emtricitabina 300/200 mg. 1 tableta diaria (QD) 8pm y lopinavir + ritonavir 200/50 mg. VO cada martes.

Se realiza prueba de STORCH que fue negativa.

Se añade al cuadro paresias en miembros inferiores, acompañado de disminución de la fuerza y dificultad para la deambulación. Se añade al tratamiento instaurado: gabapentina 300mg. VO QD por considerar neuropatía periférica por HIV.

El paciente evoluciona de forma desfavorable, por lo que se realiza una biopsia de ganglios cervicales cuyo resultado fue positivo para tuberculosis ganglionar y leishmaniasis visceral diseminada, además con prueba de Ziehl en esputo negativa. El paciente a pesar del tratamiento antirretroviral instaurado, antifúngicos, antibioticoterapia de amplio espectro desenvuelve complicaciones hematológicas (plaquetopenia severa), sangrado digestivo alto, compromiso hemodinámico, no responde al soporte ventilatorio y drogas inotrópicas falleciendo al vigésimo octavo día de hospitalización.

confirmándose con la prueba de Western Blot, y por la clínica se sospechó de una coinfección por Mycobacterium tuberculosis. Iniciando tratamiento terapéutico con emtricitabina 200 g., lopinavir 200 mg. y ritonavir 50 mg. y tenofovir de 300 g. (Sociedad Andaluza de Enfermedades Infecciosas, 2003). Las pruebas de tinción para bacilos alcohol ácido resistentes y una radiografía pulmonar descartaron una tuberculosis pulmonar.

El paciente presentó adenopatía cervical; Rodríguez (2015) refiere que en los pacientes con virus de inmunodeficiencia adquirida las linfadenopatías son un hallazgo común, encontrar tanto en estadios tempranos como avanzados asociado a infecciones oportunistas y neoplasias, y además en estados de reconstitución inmunológica. Representa así un hallazgo en un 25% de los pacientes (Gimeno et al., 2012). Con este contex-

to no se descartó una tuberculosis ganglionar, linfoma, u otro proceso infeccioso viral o parasitario, la prueba de STORCH mostro valores de IgG mayores a lo normal mientras que los valores de IgM fueron normales lo cual, según la literatura puede corresponder a pruebas falsas negativas, especialmente en pacientes que están recibiendo tratamiento antirretroviral.

Según Thomasa, Nadala, Guineab, y Refoyo (2002) es importante considerar las características ganglionares forma, tamaño, localización, edad del paciente, número de ganglios, manifestaciones clínicas, evidencia de indicios epidemiológicos, como exposición ocupacional, viajes recientes o conductas de alto riesgo. El paciente persistió con la misma sintomatología y con deterioro importante, por lo que se realiza la biopsia ganglionar cervical con el fin de obtener un diagnóstico certero (Rodríguez, 2012).

La biopsia resultó positiva para tuberculosis ganglionar y para

leishmaniasis visceral diseminada, en la sierra ecuatoriana no se han reportado casos de leishmaniasis; sin embargo, la clínica que presentaba el paciente y con los antecedentes de viajes ocasionales a Manabí, por lo que se debió considerar la posibilidad de esta coinfección.

En los pacientes con SIDA la inmunidad está muy disminuida, lo que hace que la posibilidad diagnóstica para leishmaniasis sea < 50% en punción medular, encontrándose en forma casual la leishmaniasis visceral diseminada a nivel ganglionar (Olea, 2013).

En el caso presentado, el diagnóstico por biopsia fue retardado por lo tanto no recibió el tratamiento de las coinfecciones en forma oportuna (Puente et al., 2011). Al realizar una historia clínica siempre es indispensable tener la sospecha de estas patologías para tener un diagnóstico y manejo adecuado (Sociedad Andaluza de Enfermedades Infecciosas, 2003).

CONCLUSIÓN Y RECOMENDACIONES

En los pacientes inmunocomprometidos por HIV y adenopatía cervical, la biopsia ganglionar constituye un pilar fundamental para el diagnóstico, en vista de las múltiples patologías que pueden ocasionar adenopatías, el diagnóstico es vital para la instauración del tratamiento específico y del pronóstico. En este tipo de pacientes cuando visitan o residen en zonas endé-

micas de leishmaniasis, se debe tener presente la sospecha de esta enfermedad. La historia clínica con los exámenes complementarios debe ser recopilada e interpretada correctamente de acuerdo con los datos clínicos, para un tratamiento en forma precoz y oportuna en este tipo de pacientes.

REFERENCIAS BIBLIOGRÁFICAS

- Aránguez, G., Aramendi, T., Rivera Sanchez, T., Casado Farinas, I. y Tortoledo Bruni, A. (2012). Linfadenitis cervical aislada por leishmaniasis con patrón «Piringer-Kuchinka-like» en un paciente inmunocompetente. *Revista Española de Patología*, 45(1), 35-39. doi:10.1016/j.patol.2011.06.003
- Castro, A., Carrillo, E., San Martín, J., Botana, L., Molina, L., Matía, B., Moreno, J. (Septiembre de 2016). Lymphoproliferative response after stimulation with soluble leishmania antigen (SLA) as a predictor of visceral leishmaniasis (VL) relapse in HIV+ patients. *ELSEVIER*, 164, 345-351. Recuperado el 10 de Octubre de 2016, de <https://www.ncbi.nlm.nih.gov/pubmed/27693332>
- Diatta, B., Diallo, M., Diade, S., Faye, B., Ndiaye, M., Hakim, H., Dieng, M. (2016). Cutaneous leishmaniasis due to *Leishmania infantum* associated with HIV. *ELSEVIER*. doi : 10.1016/j.annder.2016.03.014
- Gonzales, J., Garcia, J., Anibarro, L., Vidal, R., Esteban, J., Blanquer, R., Ruiz, J. (2010). Documento de consenso sobre diagnóstico, tratamiento y prevención de la tuberculosis. *Enfermedades Infecciosas y Microbiología Clínica*, 28(5), 297-e20. doi:10.1016/j.eimc.2010.02.006
- Olea, P. (2013). Leishmaniosis visceral en un paciente con infección por VIH. *Revista Chilena de Infectología*, 30(2), 216-220. doi:http://dx.doi.org/10.4067/S0716-10182013000200013
- Organización Panamericana de la Salud. (2010). Coinfección TB/VIH: Guía Clínica. Guatemala . Recuperado el 30 de Septiembre de 2016, de http://new.paho.org/hq/dmdocuments/2011/Coinfeccion_TB-VIH_Guía_Clínica_TB.pdf
- Pachón, J., Pujol, E., Rivero, R. (2003). Leishmaniasis e Infección por el VIH. En S. A. Infecciosas, La Infección por el VIH: Guía Práctica (págs. 289-300). Sevilla . Recuperado el 26 de Septiembre de 2016, de <http://www.saei.org/documentos/biblioteca/pdf-biblioteca-11.pdf>
- Puente, M., Gutiérrez, I. y Valles, M. (2011). Manejo clínico de la adenopatía cervical. *SEMG*, 30, 60-64. Recuperado el 23 de Septiembre de 2016, de <http://www.mgyf.org/medicinageneral/enero2001/60-64.pdf>

- Rodríguez, M. y Aguirre, F. (2012). Tuberculosis ganglionar verical ¿Pensamos en ella, o nos sorprende? Revista de Otorrinolaringología, cirugía de cabeza y cuello, 72, 69-74. doi:<http://dx.doi.org/10.4067/S0718-48162012000100009>
- Rodríguez, F. (2015). Hallazgos patológicos de adenopatías en pacientes con VIH: Estudio descriptivo. Bogotá DC: Universidad Nacional de Colombia. Recuperado el 20 de Septiembre de 2016, de <http://www.bdigital.unal.edu.co/50327/1/8105925.2015.pdf>
- Rossiere, N., Rodríguez, E., Morales, M., Domínguez, R., Cruz, M. y Rodríguez, L. (2013). Revista Médica del Instituto Mexicano del Seguro Social, 51(2), 222-227. Recuperado el 19 de Septiembre de 2016, de <http://www.medigraphic.com/pdfs/imss/im-2013/im132t.pdf>
- Sethupathi, M. y Yoganathan, K. (6 de Enero de 2015). Late onset of cryptococcal cervical lymphadenitis following immune reconstitution inflammatory syndrome in a patient with AIDS. doi:10.1136 / bcr-2014-206601.
- Thomasa, E., Nadala, M., Guineab, J. y Refoyo, E. (2002). Linfadenopatía en un paciente joven. SEMERGEN, 28(1), 47-50. Recuperado el 27 de Julio de 2016, de <http://www.elsevier.es/es-revista-semergen-medicina-familia-40-articulo-linfadenopatia-un-paciente-joven-13025459>
- Viruez, J. y Álvarez, F. (2007). Adenopatía cervical persistente presentación de un caso y diagnóstico diferencial. Revistas Bolivianas, 5(5), 64-69. Recuperado el 16 de octubre de 2016, de <http://www.revistasbolivianas.org.bo/pdf/rsscem/v5n5/v5n5a13.pdf>