



ISSN en línea: 2550-6692
ISSN: 2477-9172

ENFERMERÍA INVESTIGA

<https://revistas.uta.edu.ec/erevista/index.php/enfi/index>



ÁCIDO HIALURÓNICO EN EL TRATAMIENTO DE LAS ÚLCERAS VENOSAS DE LAS PIERNAS. REVISIÓN DE LA LITERATURA

HYALURONIC ACID IN THE TREATMENT OF VENOUS ULCERS OF THE LEGS. LITERATURE REVIEW

Jesús Sánchez Lozano¹ <https://orcid.org/0009-0003-7595-5733>, Sandra Martínez Pizarro² <https://orcid.org/0000-0003-3070-8299>

¹Fisioterapeuta en Policlínica Baza, Granada, España

²Enfermera. Distrito sanitario Nordeste de Granada

2477-9172 / 2550-6692 Derechos Reservados © 2023 Universidad Técnica de Ambato, Carrera de Enfermería. Este es un artículo de acceso abierto distribuido bajo los términos de la Licencia Creative Commons, que permite uso ilimitado, distribución y reproducción en cualquier medio, siempre que la obra original es debidamente citada.

Recibido: 25 de mayo 2023

Aceptado: 28 de junio 2023

RESUMEN

Introducción: La principal causa de las úlceras venosas es el aumento de presión en las venas de la parte inferior de la pierna. Estas úlceras afectan al 2% de la población. En la mayoría de ocasiones su curación es muy lenta, lo cual precisa de mucho tiempo a nivel sanitario y una gran cantidad de recursos. **Objetivo:** El objetivo de esta revisión es examinar la eficacia del ácido hialurónico en las úlceras venosas, en relación a la seguridad, tolerabilidad, así como la duración óptima del tratamiento. **Método:** Se realizó una investigación documental, por medio de revisión bibliográfica siguiendo la normativa PRISMA. Se consultaron las bases de datos de PubMed, Cinahl, PsycINFO, SPORTDiscus, Academic Search Complete, Lilacs, IBECs, CENTRAL, SciELO, y WOS. Se utilizó la herramienta Cochrane para valorar el riesgo de sesgo y la calidad de la evidencia se evaluó GRADE. **Resultados:** En todos los ensayos clínicos se trataron úlceras venosas de las piernas con ácido hialurónico en el grupo experimental (en pomada, crema, gasa, junto con colagenasa o junto con vendaje) y en el grupo control se llevó a cabo la atención estándar. Respecto a la duración del programa de tratamiento osciló entre 15 y 140 días. **Conclusiones:** El ácido hialurónico aplicado en las úlceras venosas de las piernas es eficaz en la reducción del tamaño de la úlcera, acelera la cicatrización, reduce el dolor, aumenta la tasa de curación, posee un buen perfil de seguridad y tolerabilidad.

Palabras clave: úlceras venosas, ácido hialurónico, venas,

úlceras

ABSTRACT

Introduction: The main cause of venous ulcers is increased pressure in the veins of the lower leg. These ulcers affect 2% of the population. In most cases its healing is very slow, which requires a lot of time at the health level and a large amount of resources. **Objective:** The objective of this review is to examine the efficacy of hyaluronic acid in venous ulcers, in relation to safety, tolerability, as well as the optimal duration of treatment. **Method:** A documentary research was carried out, through a bibliographic review following the PRISMA regulations. The PubMed, Cinahl, PsycINFO, SPORTDiscus, Academic Search Complete, Lilacs, IBECs, CENTRAL, SciELO, and WOS databases were consulted. The Cochrane tool was used to assess the risk of bias and the quality of the evidence was assessed GRADE. **Results:** In all clinical trials, venous leg ulcers were treated with hyaluronic acid in the experimental group (in ointment, cream, gauze, together with collagenase or together with a bandage) and standard care in the control group. Regarding the duration of the treatment program, it ranged between 15 and 140 days. **Conclusions:** Hyaluronic acid applied to venous leg ulcers is effective in reducing the size of the ulcer, accelerates healing, reduces pain, increases the healing rate, and has a good safety and tolerability profile.

Keywords: venous ulcers, hyaluronic acid, veins, ulcers

Autor de correspondencia: Lic. Sandra Martínez Pizarro **Correo electrónico:** mpsandrita@hotmail.com

INTRODUCCIÓN

Las úlceras venosas pueden suceder cuando las venas de las piernas no propulsan la sangre de nuevo hasta el corazón de forma adecuada. En estos casos, la sangre se acumula en las venas, generando presión. Sin tratamiento, el incremento de la presión y el exceso de fluido en la zona alterada impide que los nutrientes y el oxígeno lleguen a los tejidos, lo cual puede lesionar el tejido generando la formación de una úlcera. La principal causa de las úlceras venosas es, por tanto, el aumento de presión en las venas de la porción más distal de la pierna (1, 2, 3).

La ubicación predominante de las úlceras venosas se genera en la pierna, por encima del tobillo. Estas úlceras afectan al 2% de la población. Su prevalencia es mayor en el género femenino en referencia al masculino, en una proporción de 7 a 10. En la mayoría de las ocasiones su curación es muy lenta, lo cual precisa de mucho tiempo a nivel sanitario y una gran cantidad de recursos (4, 5, 6).

Las aplicaciones tópicas de formulaciones que contienen ácido hialurónico (AH), basadas en el papel complejo y vital del AH en todas las etapas del proceso de curación de heridas, se usan de forma rutinaria con la terapia estándar para promover una curación más rápida de heridas crónicas. Sin embargo, la evidencia para guiar las decisiones clínicas sobre el uso de HA tópico en la cicatrización de las úlceras venosas de la pierna es limitada (7, 8, 9). Por lo antes expuesto el objetivo de esta revisión es examinar la eficacia del ácido hialurónico en las úlceras venosas, en relación con la seguridad, tolerabilidad, así como la duración óptima del tratamiento.

MÉTODO

Se realizó una investigación de tipo documental y descriptiva, a través de la revisión de artículos científicos, siguiendo los lineamientos, de la estrategia PRISMA, del 2020 (Preferred reporting items for systematic review and meta-analysis) (10). La búsqueda de los artículos se ha realizado por medios electrónicos en diferentes bases de datos científicas, como PubMed, a través de la plataforma National Library of Medicine. Además de ello, se consultó Lilacs e IBECs a través de la plataforma Biblioteca Virtual en Salud; CENTRAL, a través de la plataforma Cochrane Library; Academic Search Complete, PsycINFO, Cinahl y SPORTDiscus, a través de la plataforma EBSCO Host; WOS Core y SciELO, a través de la Web of Science y PEDROS con el fin de identificar un mayor número de referencias (11, 12).

La estrategia de búsqueda está basada en la siguiente estrategia PICOS (Patient, Intervention, Comparison,

Outcome, Study) (13, 14), donde: P (paciente): pacientes con úlceras venosas de las piernas, I (Intervención): ácido hialurónico, C (Intervención de comparación): No procede, O (Resultados): reducción de la úlcera, S (Estudios): Ensayos clínicos controlados aleatorizados (ECA).

La búsqueda en las diferentes bases de datos fue realizada mediante una combinación de términos incluidos en el tesoro en inglés, términos MeSH (Medical Subject Headings) junto con términos libres (términos TW). Además, también se utilizó el término truncado "Random*" para tratar de localizar aquellos estudios que fueron ensayos clínicos aleatorizados (15, 16). Todos los términos fueron combinados con los operadores booleanos "AND" y "OR". Se incluyeron ensayos clínicos aleatorizados publicados en revistas nacionales e internacionales de revisión por pares (peer-review) en los cuales se evaluó la eficacia del ácido hialurónico en las úlceras venosas de las piernas cuyo periodo de publicación englobara desde el año 2003 hasta 2021.

La evaluación del riesgo de sesgo se realizó de forma individual utilizando la herramienta propuesta por el Manual Cochrane de revisiones sistemáticas de intervenciones. Esta herramienta se encuentra compuesta por 6 dominios específicos, que pueden ser valorados como alto, medio o bajo riesgo de sesgo. Los dominios evaluados mediante esta herramienta son: sesgo de selección, sesgo de realización, sesgo de detección, sesgo de desgaste, sesgo de notificación y otros sesgos (17).

La calidad de la evidencia se valoró a través del sistema Grading of Recommendations, Assessment, Development and Evaluation (GRADE). El sistema GRADE evalúa la calidad de la evidencia en función de hasta qué punto los usuarios pueden estar seguros de que el efecto reportado refleja el elemento que se está evaluando. La evaluación de la calidad de la evidencia incluye el riesgo de sesgo de los estudios, la inconsistencia, la imprecisión, el sesgo de publicación, los resultados indirectos y otros factores que puedan influir en la calidad de la evidencia. Para sintetizar esta información, se desarrollan tablas de resumen de hallazgos (18, 19).

Del total de bases de datos consultadas, se obtuvo un total de 101 estudios. Tras la eliminación de los duplicados con el programa Rayyan QCRI (20,21), se procedió a la lectura del título y del resumen de 55, donde, un total de 23 ensayos cumplieron los criterios de inclusión. Tras realizar una lectura del texto completo de dichos estudios, se excluyeron 16 debido a que no cumplieron los criterios específicos de selección. Finalmente, un total de 7 ensayos formaron parte de esta revisión sistemática (22, 23). (Figura 1)

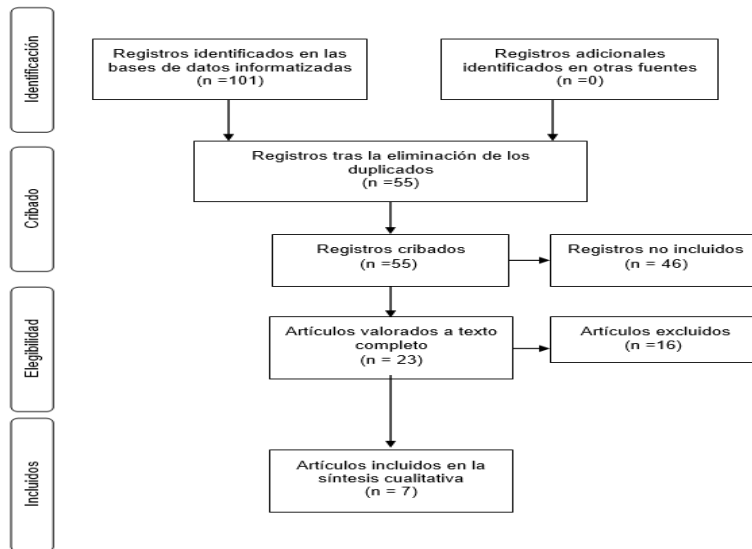


Figura 1: Diagrama de flujo.

RESULTADOS

Se han revisado un total de siete artículos. Todos los estudios incluidos en esta revisión fueron de tipo ensayo clínico controlado aleatorizado (100%). Respecto al país en que fueron realizados el 42,85% de ellos fueron llevados a cabo en

Francia, el 28,57% en Italia, un 14,28% en Reino Unido y el 14,28% restante en Polonia. Respecto a la revista de publicación encontramos las siguientes: "J Wound Care", "Curr Med Res Opin", "Eur Rev Med Pharmacol Sci", "Int Wound J" y "Wounds" (Tabla 1).

TABLA 1
CARACTERÍSTICAS GENERALES DEL ESTUDIO

Autor	Año	Revista	País	Diseño
Colletta V (24)	2003	J Wound Care	Italia	ECA
Meaume S (25)	2008	Curr Med Res Opin	Francia	ECA
Dereure O (26)	2012	J Wound Care	Francia	ECA
Gravante G (27)	2013	Eur Rev Med Pharmacol Sci	Reino Unido	ECA
Humbert P (28)	2013	Int Wound J	Francia	ECA
Scalise A (29)	2017	Eur Rev Med Pharmacol Sci	Italia	ECA
Mikosinski J (30)	2021	Wounds	Polonia	ECA

ECA: ensayo clínico aleatorizado y controlado

Respecto a las intervenciones realizadas en todos los ensayos clínicos se trataron úlceras venosas de las piernas con ácido hialurónico en el grupo experimental (en pomada, crema, gasa, junto con colagena o junto con vendaje) y en el grupo control se llevó a cabo la atención estándar o placebo. El número total de participantes en la revisión fue de 716 individuos. El estudio con mayor número de muestra fue el estudio de Mikosinski J

et al con 168 participantes y el de menor muestra el de Colletta V et al con 20 participantes. En todos los ensayos clínicos se demostró la seguridad del ácido hialurónico. Respecto a la duración del programa de tratamiento osciló entre 15 y 140 días (Tabla 2).

TABLA 2
CARACTERÍSTICAS DE LA INTERVENCIÓN

Autor	Intervención	Muestra	Seguridad	Duración	Resultados
Colletta V (24)	AH con vendaje de compresión frente vendaje de compresión sin AH	20	Si	56 días	AH reduce la úlcera y acelera la cicatrización
Meaume S (25)	Apósito hidrocoloide con AH versus apósito hidrocoloide sin AH	125	Si	42 días	AH reduce el área de la úlcera
Dereure O (26)	Crema de AH al 0,2% versus crema neutra	101	Si	60 días	AH reduce el tamaño de la úlcera y el dolor.
Gravante G (27)	Crema de AH combinada con colagenasa	100	Si	20 días	AH y colagenasa desbridan la úlcera y reducen su tamaño
Humbert P (28)	Gasa con AH versus gasa neutra	89	Si	60 días	AH reduce el tamaño de la úlcera, aumenta la tasa de curación y mejora el dolor
Scalise A (29)	Pomada de AH con colagenasa frente a placebo	113	Si	15 días	AH y colagenasa desbridan la úlcera y reducen el dolor
Mikosinski J (30)	Crema de AH al 0,2% versus crema neutra	168	Si	140 días	AH consigue mayores tasas de curación

AH: Ácido hialurónico.

DISCUSIÓN

En la investigación de Colletta V et al., realizado en 2003 en Italia se llevó a cabo un ensayo clínico piloto abierto, no controlado y de centro único, donde se evaluó la eficacia y la tolerabilidad de Hyalofill-F (un derivado de ácido hialurónico), utilizado en combinación con vendajes de compresión, en el tratamiento de las úlceras venosas de la pierna. Los 20 pacientes incluidos en el estudio tenían insuficiencia venosa y una úlcera en la pierna que había sido refractaria al tratamiento durante un mes. El tratamiento se continuó durante ocho semanas, con evaluaciones semanales. Durante el período de estudio, cuatro de las úlceras de los pacientes cicatrizaron por completo. Se observó una reducción media del área de la herida del 53,5 % en las úlceras que no cicatrizaron. Las diferencias en el área de la úlcera y la profundidad de la úlcera entre la visita inicial y la final fueron significativas ($p < 0,01$, $p = 0,03$). La tasa de cicatrización promedio (reducción de $\text{cm}^2/\text{semana}$) fue de $1,26 \pm 1,7$ (desviación estándar). Se utilizó un índice de pronóstico calculado para identificar a los pacientes con alto riesgo de una mala respuesta a la terapia de compresión (10% de probabilidad de cierre de la herida a las 120 semanas). Estos pacientes demostraron una disminución media del 63% en el área de la herida después de ocho semanas de tratamiento con Hyalofill-F más vendaje de compresión. Todas las heridas mostraron una respuesta positiva en términos de formación de tejido de granulación. El AH mostró resultados prometedores al iniciar el proceso de cicatrización en úlceras venosas crónicas. Se encontró que era bien tolerado y seguro de usar (24).

Así también, en el estudio de Meaume S et al., realizado en 2008 en Francia se comparó la eficacia y la tolerancia de un nuevo apósito hidrocoloide que contiene ácido hialurónico (HC + HA) con un hidrocoloide de referencia que no contiene ácido hialurónico (HC) en el tratamiento de úlceras de pierna de origen venoso o mixto. Este fue un estudio prospectivo abierto, aleatorizado en grupos paralelos, en el que se estudiaron 125

pacientes y se les trató durante un máximo de 42 días. El criterio principal de eficacia fue la reducción del área de la herida; otros criterios de eficacia fueron el estado del lecho de la herida y de la piel circundante, además la presencia y gravedad de síntomas como dolor y picor. Después de 42 días de tratamiento, la mediana de reducción del área de la úlcera fue de 42,6% (intervalo de confianza [IC] 95%) y 31,0% (IC 95%) en el HC + grupo HA y en el grupo HC de referencia, respectivamente. Se observó una reducción ≥ 90 % del área inicial de la úlcera en 15 pacientes del grupo de apósitos HC + HA y solo en siete pacientes del grupo de apósitos HC. Los cambios en la condición del lecho de la herida en los dos grupos no fueron significativamente diferentes, excepto por una reducción más marcada del tejido fibrinoso en el grupo del apósito HC + HA ($p = 0,04$), en el día 28. Ambos tratamientos fueron bien tolerados. El apósito HC + HA fue igualmente bien tolerado y con tendencia a ser más eficaz que el apósito HC de referencia en el tratamiento de las úlceras de pierna de origen venoso o mixto (25).

Así mismo, en el ensayo clínico Dereure O et al., realizado en 2012 se investigó la eficacia y seguridad del ácido hialurónico en el tratamiento local de las úlceras de pierna de etiología venosa o mixta, en comparación con un vehículo neutro. Se llevó a cabo un ensayo de superioridad controlado, multicéntrico, aleatorizado, doble ciego, de 60 días de duración. El criterio principal de valoración fue el porcentaje de reducción del tamaño de la herida después de 45 días de tratamiento. Los criterios de valoración secundarios incluyeron la intensidad del dolor, la tasa de curación completa de la úlcera y el aspecto de la herida (porcentaje de tejido necrótico, fibrinoso o de granulación) y de la piel perilúcera. Un total de 101 pacientes fueron aleatorizados y analizados en la población por intención de tratar (ITT) (50 en el grupo de ácido hialurónico; 51 en el grupo de control). En el día 45, el porcentaje de reducción de la superficie de la úlcera fue significativamente mayor en el grupo de tratamiento con ácido hialurónico (39 ± 6 %) en comparación con el grupo de vehículo

neutro (control) ($5 \pm 9\%$) ($p = 0,002$). Se obtuvo un resultado similar el día 15, el día 30 y el día 60. Desde el día 0 hasta el día 45, la intensidad del dolor (VAS) disminuyó una media de $9,8 \pm 3,5$ mm en el grupo de ácido hialurónico, pero aumentó ligeramente en $0,8 \pm 3,2$ mm en el grupo control ($p=0,029$). La carga de dolor, estimada por el área bajo la curva de dolor diario (del día 0 al día 60), fue significativamente menor en el grupo de ácido hialurónico ($121,9 \pm 20,7$ mm²) que en el grupo de control ($207,4 \pm 32,9$ mm²; $p = 0,028$). Otros criterios de valoración secundarios (tasa de cicatrización completa, características de la herida y de la piel periulcerosa) no fueron significativamente diferentes entre los dos grupos. Los tratamientos fueron bien tolerados y los eventos adversos fueron comparables entre los dos grupos en cuanto a su frecuencia, relación con el tratamiento y gravedad. La crema de ácido hialurónico fue significativamente más eficaz que el vehículo neutro en el tratamiento local de las úlceras de pierna de etiología venosa o mixta, en cuanto a la reducción del tamaño de la herida y la reducción de la carga de dolor, con un buen perfil de seguridad (26).

Además, en la investigación de Gravante G et al., realizada en 2013 en Reino Unido se evaluó el rendimiento y la tolerabilidad de una nueva pomada compuesta que contiene colagenasa y ácido hialurónico para las úlceras venosas crónicas. Se reclutaron prospectivamente sujetos con úlceras venosas de al menos 6 meses de evolución. La pomada se administró diariamente y se realizaron visitas de seguimiento los días quinto, décimo, décimo quinto y vigésimo. En cada visita se midió el área necrótica con una cuadrícula. También se evaluó el balance de humedad, el olor, la viabilidad de áreas no necróticas y la presencia de eritema. El resultado primario fue el porcentaje de sujetos con desbridamiento completo, los resultados secundarios el tiempo hasta la curación completa, la reducción del área de la lesión, la ausencia de tejido necrótico, la presencia de olor, eritema, hidratación, cualquier evento adverso. Se inscribieron 100 sujetos en cuatro centros. Todos los pacientes lograron el desbridamiento completo del área necrótica y una reducción significativa del área total de la úlcera al día 20, mientras que otros parámetros mejoraron significativamente con el tiempo. Solo dos pacientes experimentaron un edema transitorio en la pierna. La combinación de colagenasa y ácido hialurónico es segura y eficaz para las úlceras venosas crónicas (27).

Otra investigación fue la de Humbert P et al., realizada en 2013 en Francia se diseñó un ensayo controlado, aleatorizado, doble ciego, de 60 días de duración para investigar la eficacia y la seguridad de una gasa que contenía AH en el tratamiento local de las úlceras venosas de la pierna, en comparación con su vehículo neutro. El criterio principal de valoración fue el porcentaje de reducción del tamaño de la herida después de 45 días. Se incluyeron un total de 89 pacientes. En el día 45, el porcentaje de reducción de la superficie de la úlcera fue significativamente mayor en el grupo de HA ($73 \pm 4,6\%$) frente al grupo de vehículo neutro ($46 \pm 9,6\%$) ($P = 0,011$). El número de úlceras curadas fue significativamente mayor en el grupo de HA el día 45 ($31,1\%$ frente al $9,3\%$ respectivamente) y el día 60 ($37,8\%$ frente al $16,3\%$ respectivamente; $P < 0,05$). En el día 30, la intensidad del dolor según la escala analógica visual fue significativamente menor en el grupo de HA ($12,4$ mm $\pm 2,6$ frente a $22,8$ mm $\pm 3,8$; $P = 0,026$). La tolerancia de ambos tratamientos fue comparable en los dos grupos. La gasa HA, en el tratamiento local de las úlceras venosas de la pierna, fue significativamente más eficaz que el vehículo neutro en la reducción del tamaño de la herida, la tasa de curación de las úlceras y el control del dolor con un buen perfil de seguridad (28).

En la misma línea de ideas, el artículo de Scalise A et al.,

realizado en 2017 en Italia evaluó la eficacia y seguridad de una nueva pomada que contiene ácido hialurónico y colagenasa de *Vibrio alginolyticus* no patógeno. Se hizo un ensayo clínico controlado, multicéntrico, doble ciego realizado para demostrar la superioridad del ácido hialurónico-colagenasa aplicado una vez al día sobre el placebo en la reducción media del tejido desvitalizado/fibrinoso/esfacelado después de 15 días de tratamiento. Se reclutaron y aleatorizaron 113 pacientes con úlceras venosas para recibir terapia de tratamiento activo o preparación de vehículo. Ambos brazos también recibieron terapia de compresión. Los sujetos fueron evaluados al inicio del estudio y en 4 visitas diferentes del estudio clínico hasta un máximo de 30 días. Las medidas de resultado incluyeron el porcentaje medio de desbridamiento evaluado mediante planimetría digital, el dolor durante el cambio de apósito medido en una escala analógica visual y la evaluación de eventos adversos para la tolerancia. A los 15 días la tasa de desbridamiento en el grupo activo fue del 67,5% frente al 59% en el grupo placebo ($p = 0,0436$). Un número significativamente mayor de pacientes en el grupo de tratamiento logró un 100 % de desbridamiento el día 15 ($p = 0,0025$) que, en el grupo de control, y un porcentaje mayor también demostró un desbridamiento completo en cualquier otro momento. La percepción del dolor fue similar en ambos grupos con niveles bajos durante la medicación. Las úlceras venosas crónicas tratadas con este nuevo compuesto de ácido hialurónico y colagenasa dieron como resultado una tasa de desbridamiento significativamente mayor en el día 15 en comparación con el grupo de control. El ácido hialurónico-colagenasa fue bien tolerado y se percibió un bajo grado de dolor durante el cambio de apósito. La preparación de ácido hialurónico-colagenasa al 0,2% muestra importantes beneficios en el manejo de las úlceras crónicas (29).

En el estudio de Mikosinski J et al., realizado en 2021 en Polonia se comparó la eficacia y seguridad de la aplicación tópica de una crema de ácido hialurónico (AH) frente a un comparador neutro (crema idéntica sin AH) en el tratamiento de pacientes con úlceras crónicas en las piernas de origen vascular. Este fue un ensayo prospectivo, multicéntrico, doble ciego, controlado, aleatorizado. En 168 sujetos con úlceras crónicas en las piernas de origen venoso o mixto (venoso y arterial) se aleatorizaron para recibir aplicaciones tópicas de crema de AH al 0,2 % o crema de comparación neutra durante un máximo de 20 semanas. La variable principal de eficacia fue la cicatrización completa de la úlcera (reepitelización del 100 % del área de la herida evaluada centralmente a las 20 semanas o antes y confirmada 3 semanas después). En ambos grupos, el tratamiento tópico se asoció con la terapia estándar (limpieza de úlceras y compresión optimizada). La proporción de sujetos con curación completa evaluada centralmente de la úlcera objetivo que se confirmó 3 semanas más tarde (criterio principal de valoración de la eficacia) fue sustancialmente mayor en el grupo de crema HA ($31,3\%$) que en el grupo de crema neutra ($14,8\%$; $P = 0,009$). Los resultados del análisis completo, por protocolo y evaluados por el investigador fueron consistentes con los resultados primarios. No se observaron diferencias significativas en el efecto del tratamiento cuando los sujetos se estratificaron según el tamaño de la úlcera inicial (≤ 20 cm² o > 20 cm²), independientemente del tratamiento tópico. La seguridad y la tolerabilidad fueron comparables entre los tratamientos. El tratamiento de sujetos con úlceras crónicas en las piernas de origen venoso o mixto con crema HA es seguro, bien tolerado y da como resultado una mayor tasa de curación que una crema de comparación neutra (30).

CONCLUSIONES

El ácido hialurónico aplicado en las úlceras venosas de las

piernas es eficaz en la reducción del tamaño de la úlcera. También acelera la cicatrización, reduce el dolor, aumenta la tasa de curación, presenta un buen perfil de seguridad y tolerabilidad. Así también el ácido hialurónico combinado con la colagenasa es más eficaz en el desbridamiento de las úlceras venosas de las piernas.

REFERENCIAS

- James CV, Murray Q, Park SY, Khajouejad N, Lee J, Ray K, Lantis li JC. Venous leg ulcers: potential algorithms of care. *Wounds*. 2022; 34(12):288-296. DOI: 10.25270/wnds/21160.
- Tan MKH, Luo R, Onida S, Maccatrozzo S, Davies AH. Venous Leg Ulcer Clinical Practice Guidelines: What is AGREEd? *Eur J Vasc Endovasc Surg*. 2019;57(1):121-129. DOI: 10.1016/j.ejvs.2018.08.043.
- Hess CT. Venous Ulcer Assessment and Management: Using the Updated CEAP Classification System. *Adv Skin Wound Care*. 2020;33(11):614-615. DOI: 10.1097/01.ASW.0000719052.33284.73.
- Bonkemeyer Millan S, Gan R, Townsend PE. Venous Ulcers: Diagnosis and Treatment. *Am Fam Physician*. 2019; 100(5):298-305. Disponible en: <https://www.aafp.org/pubs/afp/issues/2019/0901/p298.html>
- Bolton L. Improving venous ulcer outcomes. *Wounds*. 2022;34(4):116-118. DOI: 10.25270/wnds/2022.116118.
- Mościcka P, Szewczyk MT, Cwajda-Białasik J, Jawień A. The role of compression therapy in the treatment of venous leg ulcers. *Adv Clin Exp Med*. 2019;28(6):847-852. DOI: 10.17219/acem/78768.
- Bernatchez SF, Eysaman-Walker J, Weir D. Venous Leg Ulcers: A Review of Published Assessment and Treatment Algorithms. *Adv Wound Care (New Rochelle)*. 2022; 11(1):28-41. DOI: 10.1089/wound.2020.1381.
- Shaharudin A, Aziz Z.J. Effectiveness of hyaluronic acid and its derivatives on chronic wounds: a systematic review *Wound Care*. 2016;25(10):585-592. DOI: 10.12968/jowc.2016.25.10.585.
- Kartika RW, Alwi I, Suyatna FD, Yunir E, Waspadji S, Immanuel S, et al. The role of VEGF, PDGF and IL-6 on diabetic foot ulcer after Platelet Rich Fibrin + hyaluronic therapy. *Heliyon*. 2021;7(9):e07934. DOI: 10.1016/j.heliyon.2021.e07934.
- Page MJ, McKenzie JE, Bossuyt PM, Boutron I, Hoffmann TC, Mulrow CD, et al. The PRISMA 2020 statement: an updated guideline for reporting systematic reviews. *J Clin Epidemiol*. 2021; 19:26. DOI: 10.1016/j.jclinepi.2021.03.001.
- Dickson K, Yeung CA. PRISMA 2020 updated guideline. *Br Dent J*. 2022;232(11):760-761. DOI: 10.1038/s41415-022-4359-7.
- Page MJ, McKenzie JE, Bossuyt PM, Boutron I, Hoffmann TC, Mulrow CD, Shamseer L, Tetzlaff JM, Moher D. Updating guidance for reporting systematic reviews: development of the PRISMA 2020 statement *J Clin Epidemiol*. 2021; 134:103-112. DOI: 10.1016/j.jclinepi.2021.02.003.
- Mamédio C, Andrucioi M, Cuce M. The PICO strategy for the research question construction and evidence research. *Rev Latino-Am Enfermagem* 2007; 15:508- 511. DOI: 10.1590/s0104-11692007000300023.
- Eriksen MB, Frandsen TF. The impact of patient, intervention, comparison, outcome (PICO) as a search strategy tool on literature search quality: a systematic review *J Med Libr Assoc*. 2018;106(4):420-431. DOI: 10.5195/jmla.2018.345.
- Yang H, Lee HJ. Research Trend Visualization by MeSH Terms from PubMed. *Int J Environ Res Public Health*. 2018 May 30;15(6):1113. DOI: 10.3390/ijerph15061113.
- Lim CY, In J. Randomization in clinical studies. *Korean J Anesthesiol*. 2019;72(3):221-232. DOI: 10.4097/kja.19049.
- Higgins JPT, Thomas J. *Cochrane Handbook for Systematic Reviews of Interventions*. 2.aed. WILEY Blackwell; 2019. Disponible en: <https://dariososafoula.files.wordpress.com/2017/01/cochrane-handbook-for-systematic-reviews-of-interventions-2019-1.pdf>
- Aguayo-Aledo JL, Flores-Pastor B, Soria-Aledo V. Sistema GRADE: Clasificación de la calidad de la evidencia y graduación de la fuerza de la recomendación. *Cirugía Española*. 2014; 92(2):82-88. DOI: 10.1016/j.ciresp.2013.08.002.
- Brozek JL, Akl EA, Alonso-Coello P, Lang D, Jaeschke R, Williams JW, et al. Grading quality of evidence and strength of recommendations in clinical practice guidelines. Part 1 of 3. An overview of the GRADE approach and grading quality of evidence about interventions. *Allergy*. 2009;64(5):669-77. DOI: 10.1111/j.1398-9995.2009.01973.x.
- Ouzzani M, Hammady H, Fedorowicz Z, Elmagarmid A. Rayyan—a web and mobile app for systematic reviews. *Syst Rev*. 2016;5(1):210. DOI: 10.1186/s13643-016-0384-4.
- Sharma M, Savage C, Nair M, Larsson I, Svedberg P, Nygren JM. Artificial Intelligence Applications in Health Care Practice: Scoping Review. *J Med Internet Res*. 2022;24(10):e40238. DOI: 10.2196/40238.
- Conway JM, Brown MC. A flowchart for selecting an ointment base. *Am J Pharm Educ*. 2014;78(1):16. DOI: 10.5688/ajpe78116.
- Kinoshita-Ise M, Sachdeva M.J. Update on trichoscopy: Integration of the terminology by systematic approach and a proposal of a diagnostic flowchart *Dermatol*. 2022;49(1):4-18. DOI: 10.1111/1346-8138.16233.
- Colletta V, Dioguardi D, Di Lonardo A, Maggio G, Torasso F. A trial to assess the efficacy and tolerability of Hyalofill-F in non-healing venous leg ulcers. *J Wound Care*. 2003; 12(9):357-360. DOI: 10.12968/jowc.2003.12.9.26530.
- Meaume S, Ourabah Z, Romanelli M, Manopulo R, De Vathaire F, Salomon D, Saurat JH. Efficacy and tolerance of a hydrocolloid dressing containing hyaluronic acid for the treatment of leg ulcers of venous or mixed origin. *Curr Med Res Opin*. 2008; 24(10):2729-2739. DOI: 10.1185/03007990802367041.
- Dereure O, Czubek M, Combemale P. Efficacy and safety of hyaluronic acid in treatment of leg ulcers: a double-blind RCT. *J Wound Care*. 2012 Mar; 21(3): 131-2, 134-6, 138-9. DOI: 10.12968/jowc.2012.21.3.131.
- Gravante G, Sorge R, Giordan N, Georgescu SR, Morariu SH, Stoicescu I, Clatici V. Multicenter clinical trial on the performance and tolerability of the Hyaluronic acid-collagenase ointment for the treatment of chronic venous ulcers: a preliminary pilot study. *Eur Rev Med Pharmacol Sci*. 2013; 17(20):2721-2727. Disponible en: <https://www.europeanreview.org/article/5507>
- Humbert P, Mikosinki J, Benchikhi H, Allaert FA. Efficacy and safety of a gauze pad containing hyaluronic acid in treatment of leg ulcers of venous or mixed origin: a double-blind, randomised, controlled trial. *Int Wound J*. 2013; 10(2):159-166. DOI: 10.1111/j.1742-481X.2012.00957.x.
- Scalise A, Campitiello F, Della Corte A, Longobardi P, Di Salvo M, Tartaglione C, Santin C, Giordan N, Guarnera G. Enzymatic

- debridement: is HA-collagenase the right synergy? Randomized double-blind controlled clinical trial in venous leg ulcers. *Eur Rev Med Pharmacol Sci.* 2017; 21(6):1421-1431. Disponible en: <https://www.europeanreview.org/article/12424>
30. Mikosinski J, Di Landro A, Kasztalska-Kazmierczak K, Soriano E, Caverzasio C, Binelli D, Falissard B, Dereure O. Efficacy and Safety of a Hyaluronic Acid-Containing Cream in the Treatment of Chronic, Venous, or Mixed-Origin Leg Ulcers: A Prospective, Multicenter Randomized Controlled Trial. *Wounds.* 2021; 33(11):285-289. Disponible en: <https://www.hmpgloballearningnetwork.com/site/wounds/original-research/efficacy-and-safety-hyaluronic-acid-containing-cream-treatment>