

Artículo Presentación de Caso Clínico

Quiste ovárico (Cistoadenoma mucinoso de ovario) retroperitoneal infectado como causa de peritonitis recurrente: Presentación de un caso

Retroperitoneal ovarian cyst infected as a cause of recurrent peritonitis: A case report

Dr. Paúl Andrade*, Dra. Yajaira Belalcázar**, Md. Christian Mora***, Md. Verónica Vargas****

*Especialista en Cirugía General y Laparoscópica, Docente de la Catedra de Cirugía de la Universidad Técnica de Ambato, Ecuador

**Especialista en Ginecología y Obstetricia, Docente de la Catedra de Ginecología y Obstetricia de la Universidad Técnica de Ambato, Ecuador

***Médico residente de Emergencia del Hospital General IESS Ambato, Ecuador

****Médico residente de Anestesiología del Hospital General Docente Ambato, Ecuador

dr.paul_andrade@hotmail.com

Resumen.

Introducción: El cistoadenoma mucinoso retroperitoneal es una entidad benigna extremadamente rara cuya patogenia no se ha entendido bien. La presentación clínica y la sintomatología varían mucho y dependen en gran medida del tamaño y la ubicación de la lesión.

Objetivo: Describir un caso clínico de quiste ovárico retroperitoneal infectado como causa de peritonitis recurrente.

Material y métodos: Estudio descriptivo retrospectivo, presentación de caso clínico de quiste ovárico retroperitoneal infectado como causa de peritonitis recurrente.

Resultados: Se presenta el caso de una mujer con cuadro clínico de dolor en hemiabdomen inferior de 15 días de evolución irradiado hacia región inguinal y muslo derecho, acompañado de alza térmica; presenta dos cirugías laparoscópicas previas por apendicitis aguda más colecistitis aguda y absceso en fosa iliaca derecha y pelvis hace 45 y 30 días respectivamente. Se realiza TAC encontrando masa heterogénea en retroperitoneo, mediante laparotomía exploratoria se evidencia quiste ovárico derecho retroperitoneal abscedado, con compromiso vascular por lo que se realiza exéresis en bloque de quiste ovárico, ovario y trompa de Falopio derecha. El resultado histopatológico reporta cistoadenoma mucinoso ovárico sin signos de malignidad.

Conclusiones: El quiste ovárico retroperitoneal es una causa infrecuente de abdomen agudo inflamatorio recurrente, debe ser sospechada en pacientes femeninas con cuadros a repetición de dolor abdominal sin una causa filiada.

Palabras clave: Quiste, Ovario, Enfermedades del Ovario, Peritonitis

Abstract.

Introduction: Retroperitoneal mucinous cystadenoma is an extremely rare benign entity whose pathogenesis has not been well understood. The clinical presentation and symptoms vary greatly and depend largely on the size and location of the lesion.

Objective: To describe a clinical case of an infected retroperitoneal ovarian cyst as a cause of recurrent peritonitis.

Material and methods: Retrospective descriptive study, presentation of a clinical case of an infected retroperitoneal ovarian cyst as a cause of recurrent peritonitis.

Results: The case of a woman with a clinical picture of pain in the lower hemiabdomen of 15 days of evolution irradiated towards the inguinal region and right thigh, accompanied by thermal rise, presents two previous laparoscopic surgeries for acute appendicitis plus acute cholecystitis and abscess in the fossa. right iliac and pelvis 45 and 30 days ago respectively. A CT scan was performed, finding a heterogeneous mass in the retroperitoneum. An exploratory laparotomy revealed an abscessed right retroperitoneal ovarian cyst, with vascular compromise, for which an en bloc excision of the ovarian, ovary and right fallopian tube was performed. The histopathological result reports ovarian mucinous cystadenoma without signs of malignancy.

Conclusions: The case of a woman with a clinical picture of pain in the lower hemiabdomen of 15 days of evolution irradiated towards the inguinal region and right thigh, accompanied by thermal rise, presents two previous laparoscopic surgeries for acute appendicitis plus acute cholecystitis and abscess in the fossa. right iliac and pelvis 45 and 30 days ago respectively. A CT scan was performed, finding a heterogeneous mass in the retroperitoneum. An exploratory laparotomy revealed an abscessed right retroperitoneal ovarian cyst, with vascular compromise, for which an en bloc excision of the ovarian, ovary and right fallopian tube was performed. The histopathological result reports ovarian mucinous cystadenoma without signs of malignancy.

Keywords: Cyst, Ovary, Ovarian diseases, Peritonitis

Recibido: 23-9-2020

Revisado: 20-12-2020

Aceptado: 22-12-2020

Introducción.

Las lesiones quísticas retroperitoneales son un hallazgo inusual, se presenta en 1/250000 pacientes, y representan un desafío diagnóstico y terapéutico. Usualmente se presentan en pacientes de edad avanzada y no suelen presentar sintomatología específica. (1) La presencia de un ovario retroperitoneal es una variante anatómica rara, presente en 1/40000 pacientes, usualmente de afectación unilateral, sin presentar cambios en la fisiología de la paciente. (1-2) Cuando existe una complicación en el ovario retroperitoneal, hasta un 30% de paciente puede ser asintomático, y un 50 % presentan dolor insidioso que se localiza en hemiabdomen inferior, fosas iliacas y región lumbar del lado afectado. (2-3) Usualmente su diagnóstico es complejo, la tomografía computada (TAC) y la resonancia magnética suelen ser de gran valor diagnóstico en estos casos. (3-4)

Las neoplasias mucinosas del ovario representan del 10 al 15% de las neoplasias ováricas. Pueden ser benignos, dudosos o malignos. La gran mayoría

son benignos o dudosos, representando el 80% y el 16% -17%, respectivamente. Las neoplasias mucinosas del ovario afectan con mayor frecuencia a mujeres de entre 20 y 40 años. Los cistoadenomas mucinosos de ovario son neoplasias quísticas revestidas por células epiteliales productoras de mucina. En su mayoría son benignos (80%) y frecuentemente asintomáticos en las primeras etapas. El diámetro promedio de los cistoadenomas mucinosos de ovario varía de 15 a 30 cm. (5) La manifestación clínica es inespecífica, pero la mayoría se manifiestan como grandes masas pélvicas unilaterales. (6) En el análisis histológico, las neoplasias mucinosas de ovario se componen de múltiples quistes revestidos por epitelio mucinoso, que a menudo se asemeja al epitelio de tipo gastrointestinal. (7)

Se presenta el caso de una paciente con un quiste de ovario retroperitoneal complicado, que deriva en una peritonitis recurrente.

Objetivo

Describir un caso clínico de quiste ovárico retroperitoneal infectado como causa de peritonitis recurrente.

Material y métodos

Estudio descriptivo retrospectivo, presentación de caso clínico de quiste ovárico retroperitoneal infectado como causa de peritonitis recurrente.

Resultados

Paciente femenina de 21 años de edad, refiere que 45 días previos a su ingreso fue intervenida quirúrgicamente por presentar dolor en hemiabdomen derecho, irradiado hacia región lumbar e inguinal derecha; ecografía abdominal reporta vesícula de paredes engrosadas de 4mm y múltiples cálculos en su interior, además, quiste folicular residual de 4cm en ovario derecho; biometría hemática con 14000 leucocitos, 78% de segmentados; elemental y microscópico de orina sin signos de infección. Se realiza colecistectomía y apendicetomía laparoscópicas. Los hallazgos quirúrgicos evidencian vesícula sin signos de inflamación, con múltiples cálculos en su interior; apéndice cecal inflamada edematosa y líquido libre purulento en fosa iliaca derecha.

Quince días después de su primera intervención quirúrgica, paciente exacerba su cuadro de dolor en hemiabdomen inferior derecho, irradiado hacia región lumbar e inguinal derecha con resistencia muscular en fosa iliaca derecha. Se realiza nueva ecografía abdominal la cual reporta colección espesa de 9.8 cm con presencia de restos hemáticos en región de mesogastrio e hipogastrio; biometría hemática con leucocitos de 21000, segmentados de 91%. Se decide segunda intervención laparoscópica encontrando colección de 400 cc en fosa iliaca derecha, gleras fibrinopurulentas en asas de intestino delgado, ligadura de base apendicular indemne, se realiza lavado y succión de cavidad peritoneal y se coloca drenaje Jackson Pratt insinuado hacia fosa iliaca derecha durante 10 días obteniendo salida de líquido purulento. En el posoperatorio persiste dolor en fosa iliaca derecha irradiado a región inguinal derecha.

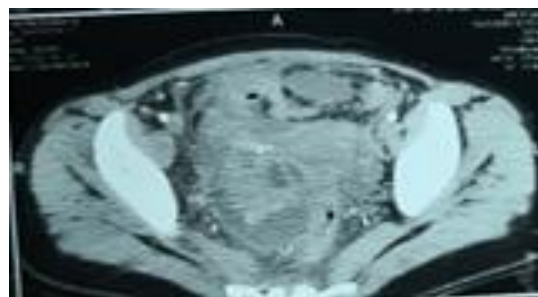
Quince días previo al ingreso paciente con dolor abdominal recurrente en fosa iliaca derecha y región inguinal derecha, irradiado a muslo derecho,

alza térmica, anorexia, náuseas y vómitos de contenido alimentario.

Al ingreso paciente con cuadro de dolor abdominal de gran intensidad con defensa muscular en hemiabdomen inferior, signo de Gueneau de Mussy positivo; ictericia escleral y mucosas orales secas. Se realiza exámenes de laboratorio: Biometría hemática 22500 leucocitos, 92% de segmentados; Proteína C Reactiva 71mg/dl; Creatinina 1.8mg/dl; Bilirrubina directa 3.1mg/dl; Elemental y microscópico de orina sin signos de infección.

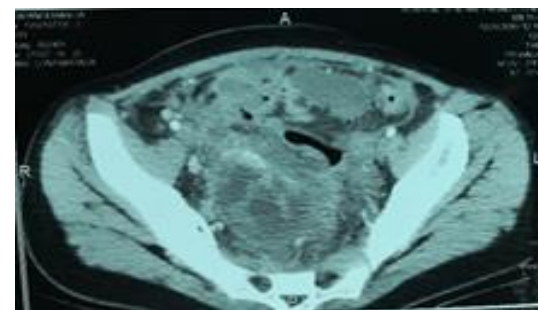
Tomografía contrastada presenta imagen compatible con masa heterogénea en ovario derecho de contenido quístico y solido en su interior, de 8.5 cm de diámetro mayor, con captación de contraste de manera moderada y heterogénea; además, líquido libre en fosa iliaca derecha de 150 cc con presencia de clip quirúrgico a este nivel (Imagen 1).

Imagen 1. A. Líquidos en fosa iliaca derecha.



Fuente: Dr. Andrade, Md. Mora, Md. Vargas

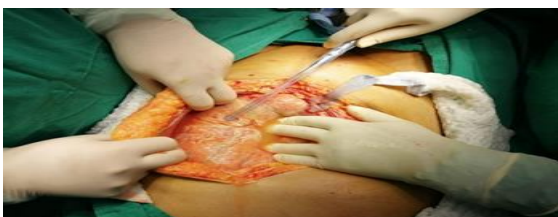Imagen 1. B. Masa quística heterogénea dependiente de ovario derecho



Fuente: Dr. Andrade, Md. Mora, Md. Vargas

Se decide laparotomía exploratoria encontrándose líquido libre purulento en cavidad abdominal en aproximadamente 600 cc, gleras fibrinopurulentas en asas intestinales, no se evidencia el origen de líquido purulento (Imagen 2). Al revisar cavidad abdominal se encuentra salida de líquido purulento por debajo de ciego a través de peritoneo. En un principio no se encuentra el ovario derecho en la cavidad abdominal, se localiza solamente el cuerno derecho de útero y un remanente de trompa de Falopio derecha.

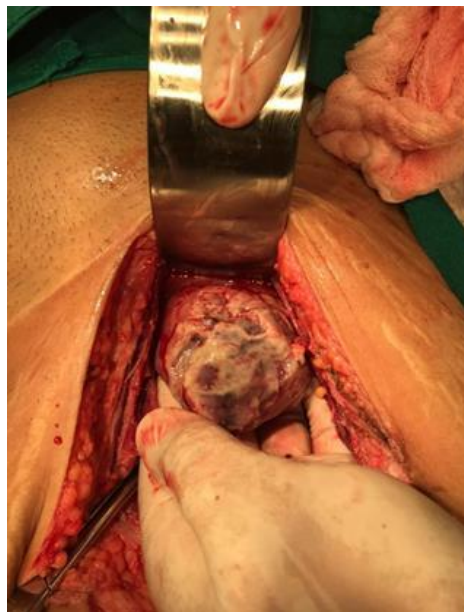Imagen 2. Laparotomía exploratoria, se aprecia líquido purulento libre en cavidad abdominal.



Fuente: Dr. Andrade, Md. Mora, Md. Vargas

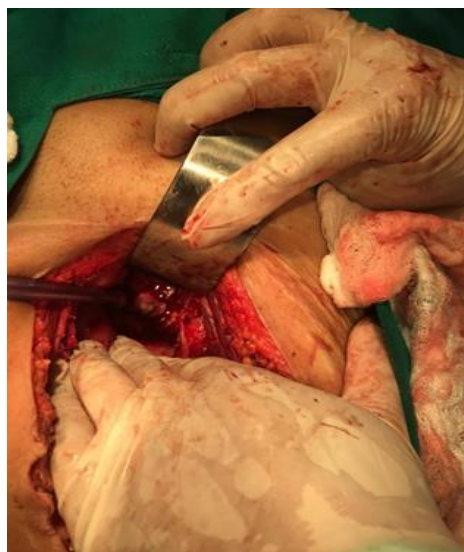Se procede a la apertura del retroperitoneo derecho a través del orificio de salida del líquido purulento en la Fascia de Told, siguiendo su trayecto hacia la región pélvica, se evidencia masa retroperitoneal abscedada de 9 cm de diámetro dependiente de ovario derecho, con necrosis de sus paredes, además de absceso retroperitoneal de aproximadamente 200 cc (Imagen 3A). Se procede a extracción de masa retroperitoneal en bloque con ovario y trompa de Falopio derecha, lavado de cavidad abdominal con 5000 cc de solución salina al 0,9% mezclado con agua oxigenada 10 vol al 50%. Se realiza revisión de cavidad abdominal sin encontrar otros sitios de lesión, para finalizar se colocan 2 drenajes Jackson Pratt, el primero insinuado a fosa iliaca derecha y el segundo hacia fosa pélvica en el espacio ocupado previamente por la lesión (Imagen 3B).

Imagen 3. A. Masa quística de ovario derecho necrosada.



Fuente: Dr. Andrade, Md. Mora, Md. Vargas

Imagen 3. B. Cavidad pélvica retroperitoneal donde se ubicaba la masa ovárica



Fuente: Dr. Andrade, Md. Mora, Md. Vargas

Se realiza cierre primario de laparotomía y se inicia antibióticoterapia de amplio espectro por 15 días

(Imipenem + Cilastatina 1g IV cada 8 horas) además de hidratación y analgesia adecuadas para la paciente. Al tercer día la paciente tolera dieta blanda adecuadamente; los drenajes a las 24 horas producen 100 cc de líquido seropurulento y a los 10 días la producción es de 50 cc de líquido seroso. Se decide retiro de drenajes y alta de la paciente.

En el control por consulta externa paciente sin complicaciones, herida de laparotomía en buen estado, sin dolor. Se recibe resultado de histopatológico con resultado de Cistoadenoma Mucinoso de Ovario, sin características malignas. Se da de alta a la paciente y se refiere para seguimiento por servicio de Ginecología y Obstetricia.

Discusión

El Cistoadenoma de Ovario es una lesión ovárica en un 95% benigna, siendo la localización retroperitoneal una variante aún más rara. (3-5). El diagnóstico es un reto, siendo el mejor examen diagnóstico la tomografía axial computarizada con contraste intravenoso, o la resonancia magnética nuclear. (5-7) Debido a que la sintomatología suele ser muy inespecífica, el hallazgo suele ser casual, sin embargo, al haber complicaciones como en el caso de la paciente, puede confundirse con otras patologías que produzcan abdomen agudo inflamatorio o enfermedad pélvica inflamatoria. (4-9)

El aproximamiento terapéutico también difiere en relación con el tamaño, la localización y las complicaciones presentes al momento del diagnóstico. (8) El enfoque laparoscópico es el más adecuado, debido a que ofrece mejores resultados en relación con la recuperación y disección adecuada, (5) sin embargo, dependiendo la gravedad de la complicación producida por el cistoadenoma, como peritonitis, enfermedad pélvica inflamatoria, etc., la cirugía abierta convencional puede ser la mejor opción. (1-2)

Debido a la dificultad diagnóstica, el diagnóstico por complicaciones suele ser frecuente. (1-4-5) La más común (60%) es la torsión del quiste o la infección del mismo. (5-9) Además, como en el caso presentado, la peritonitis recurrente debe ser un factor que nos obligue a pensar en una masa o causa de localización anómala. (2-4) Como se aprecia en el caso, la paciente tuvo una ecografía que mencionaba el quiste en ovario derecho, sin embargo, en

las 2 cirugías previas no se realiza una investigación después de no encontrar una fuente para la peritonitis. En el último ingreso, considerando los hallazgos de las cirugías previas se solicita tomografía contrastada donde ya se evidencia al quiste ovárico retroperitoneal como posible causa del abdomen agudo recurrente. Incluso durante la tercera cirugía el hallazgo operatorio se torna dificultoso por la localización anómala del quiste y el ovario.

Debido a lo raro de la patología y de la localización anómala del ovario, el manejo de la paciente no fue el adecuado, y fue necesario llegar a realizar 3 cirugías en menos de 60 días para poder resolver el cuadro de abdomen agudo recurrente.

Conclusiones

El quiste ovárico retroperitoneal es una causa infrecuente de abdomen agudo inflamatorio recurrente, debe ser sospechada en pacientes femeninas con cuadros a repetición de dolor abdominal sin una causa filiada. Es importante el manejo multidisciplinario en este tipo de casos, especialmente por parte del servicio de imagenología para un manejo adecuado y oportuno.

Conflicto de interés

Los autores declaran no tener conflicto de interés.

Referencias bibliográficas

- MOROTTI A, BUSO M, BAROZZINO M. Detection and management of retroperitoneal cystic lesions: A case report and review of the literature. *ONCOLOGY LETTERS* [Internet]. 2017 [citado 21 agosto 2020];(2):1602–1608. Disponible en: <https://www.spandidos-publications.com/10.3892/ol.2017.6323>
- Ireo E, Haruna M, Gandhi P. Laparoscopic Management of Maldescended Ovary Presenting with Recurrent Acute Abdomen. *Gynecology and Minimally Invasive Therapy* [Internet]. 2018 [citado 21 agosto 2020];(2):74–77. Disponible en: <https://www.ncbi.nlm.nih.gov/pmc/articles/PMC6113991/>
- Otjen J, Stanescu L, Goldin A. A Normal Ovary in an Abnormal Location: A Case of Torsion.

- Wiley Periodicals, Inc [Internet]. 2014 [citado 21 agosto 2020];(9):525–583. Disponible en: <https://onlinelibrary.wiley.com/toc/10970096/2015/43/9>
4. Vilos A, Vilos G, Marks J. Retroperitoneal Pelvic Cyst: A Diagnostic and Therapeutic Challenge. *JOGC* [Internet]. 2013 [citado 25 abril 2020];(2):164–167. Disponible en: [https://www.jogc.com/article/S1701-2163\(15\)31022-7/fulltext](https://www.jogc.com/article/S1701-2163(15)31022-7/fulltext)
 5. Cabello R, Alcoba G, Quicios D. Laparoscopic Approach for a Mucinous Mullerian Retroperitoneal Cystadenoma. *JOJ Urology & Nephrology* [Internet]. 2017 [citado 21 agosto 2020];(4):1–3. Disponible en: <https://juniperpublishers.com/jo-jun/pdf/JOJUN.MS.ID.555569.pdf>
 6. Revzin M, Mathur M, Dave H. Pelvic Inflammatory Disease: Multimodality Imaging Approach with Clinical-Pathologic Correlation. *RadioGraphics* [Internet]. 2016 [citado 25 abril 2020];(5):1579–1596. Disponible en: <https://pubs.rsna.org/doi/full/10.1148/rg.2016150202>
 7. Taga A, Sato Y, Kanbayashi S. Clinical Evidence for Adenoma-Carcinoma Sequence in Primary Retroperitoneal Mucinous Cystadenocarcinoma. *Obstetrics and Gynecology Research* [Internet]. 2019 [citado 21 agosto 2020];(1):1–8. Disponible en: <http://www.fortunejournals.com/articles/clinical-evidence-for-adenomacarcinoma-sequence-in-primary-retroperitoneal-mucinous-cystadenocarcinoma.html>
 8. Munro K, Gharaibeh A, Nagabushanam S. Diagnosis and management of tubo-ovarian abscesses. *The Obstetrician & Gynaecologist* [Internet]. 2018 [citado 21 agosto 2020];(20):11–19. Disponible en: <https://obgyn.onlinelibrary.wiley.com/doi/epdf/10.1111/tog.12447>
 9. Sharma N, Ganesh D, Srinivasan J. Retroperitoneal Approach for Dissection of Inflamed Pelvic Viscera in Acute Pelvic Inflammatory Disease-Case Report. *Journal of Clinical and Diagnostic Research* [Internet]. 2015 [citado 21 agosto 2020];(8):3–5. Disponible en: <https://www.ncbi.nlm.nih.gov/pmc/articles/PMC4080040/>
 10. Forstner R. Ovaries and Fallopian Tubes: Normal Findings and Anomalies. Springer, Berlin, Heidelberg [Internet]. 2017 [citado 21 agosto 2020];(4):181–195. Disponible en: https://link.springer.com/chapter/10.1007/978-3-540-68212-7_8
 11. Alt C, Bharwani N, Brunesch L. *ESUR Quick Guide to Female Pelvis Imaging* [Internet]. 1.ª ed. Europa: ESUR Female Pelvis Imaging Working Group; 2019 [citado 21 julio 2020]. Disponible en: http://www.esur.org/fileadmin/content/2019/ESUR_2019_-_ESUR_Quick_Guide_to_Female_Pelvis_Imaging.pdf
 12. Shanbhogue A, Fasih N, Macdonald D. Uncommon Primary Pelvic Retroperitoneal Masses in Adults: A Pattern-based Imaging Approach. *RadioGraphics* [Internet]. 2012 [citado 25 abril 2020];(3):795–817. Disponible en: <https://pubs.rsna.org/doi/full/10.1148/rg.323115020>
 13. Marko J, Marko K, Pachigolla S. Mucinous Neoplasms of the Ovary: Radiologic-Pathologic Correlation. *RadioGraphics* [Internet]. 2019 [citado 25 abril 2020];(4):982–997. Disponible en: <https://pubs.rsna.org/doi/pdf/10.1148/rg.201918021>
 14. Jiao Y, Lu B. Poorly differentiated mucinous carcinoma with signet ring cells in an ovarian endometriotic cyst: a case report. *BMC* [Internet]. 2019 [citado 25 abril 2020];(73):1–5. Disponible en: <https://diagnosticpathology.biomedcentral.com/track/pdf/10.1186/s13000-019-0850-0>
 15. Moro F, Zannoni G, Arciuolo D. Imaging in gynecological disease (11): clinical and ultrasound features of mucinous ovarian tumors. *Ultrasound Obstet Gynecol* [Internet]. 2017 [citado 25 abril 2020];(2):261–270. Disponible en: <https://pubmed.ncbi.nlm.nih.gov/28782867/>
 16. LOZNEANU L, ANCA R, GIUSCA D. Ovarian hydatid cyst - systematic review of clinicopathological and immunohistochemical characteristics of an unusual entity. *Rom J Morphol Embryol* [Internet]. 2019 [citado 25 abril 2020];(3):751–759. Disponible en: <https://rjme.ro/RJME/resources/files/600319751759.pdf>
 17. VASUDEVAN G, Jaiprakash P, Guruvare S. Ovarian borderline mucinous tumor with squamous overgrowth: An unusual finding with review of literature. *Indian J Pathol Microbiol* [Internet]. 2018 [citado 25 abril 2020];(2):261–263. Disponible en: <http://www.ijpmonline.org/article.asp?issn=0377-4929;year=2018;volume=61;issue=2;spage=261;epage=263;aulast=Vasudevan>

18. Okumura T, Muronosono E, Tsubuku M. Anaplastic carcinoma in ovarian seromucinous cystic tumor of borderline malignancy. *Journal of Ovarian Research* [Internet]. 2018 [citado 25 abril 2020];(11):1–6. Disponible en: <https://ovarianresearch.biomedcentral.com/track/pdf/10.1186/s13048-018-0449-1>
19. Yeika E, Efe D, Tolefac P. Giant ovarian cyst masquerading as a massive ascites: a case report. *BMC Res Notes* . [Internet]. 2017 [citado 25 julio 2020];(749):1–4. Disponible en: <https://bmcresnotes.biomedcentral.com/track/pdf/10.1186/s13104-017-3093-8>
20. Persano G, Severi E, Cantone N. Surgical approach to giant ovarian masses in adolescents: technical considerations. *Pediatr Rep* [Internet]. 2018 [citado 25 julio 2020];(3):43–45. Disponible en: https://pubmed.ncbi.nlm.nih.gov/?term=Persano%20G%5BAuthor%5D&cauthor=true&cauthor_uid=30363636