

## **Colecistitis hemorrágica, a propósito de un caso**

### **Hemorrhagic cholecystitis: about a case**

Bombón Fabricio \*; Jumbo Johana \*\*; Carrión Liliana\*\*\*

\* Médico Residente de Cirugía y Emergencias, en Clínica de Especialidades Médicas Inglaterra, Médico, Universidad Central del Ecuador.

\*\*Médico Residente de Ginecología y Emergencias en Clínica de Especialidades Médicas Inglaterra, Médico, Escuela Superior Politécnica de Chimborazo.

\*\*\*Médico Residente de Cirugía, Ginecología y Obstetricia en Clínica Santa Bárbara, Médico, Universidad Central del Ecuador.

fabri.bombonpm@gmail.com

#### **Resumen.**

**Introducción:** La colecistitis hemorrágica es una patología muy poco frecuente y de alta mortalidad. Sin embargo, puede o no estar asociada a cálculos biliares. La colecistitis hemorrágica es de difícil diagnóstico. Los cambios inflamatorios desencadenados por la hemorragia, causan ulceración de la mucosa y necrosis, acompañando a una inflamación sostenida donde interactúan citoquinas; provocando una dilatación exagerada de la vesícula biliar y finalmente su ruptura, causando hemoperitoneo e incluso la muerte.

**Objetivo:** Describir un caso clínico de un paciente con colecistitis hemorrágica como complicación de colecistitis aguda.

**Material y métodos:** Estudio descriptivo retrospectivo, presentación de caso clínico.

**Resultados:** Se presenta el caso de un paciente sexo masculino de 39 años, que sufrió un episodio de dolor abdominal intenso acompañado de vómitos e ictericia en facies; por lo cual requirió evaluación médica con exámenes complementarios y procedimiento quirúrgico inmediato. Se realizó una colecistectomía laparoscópica urgente que reveló una vesícula biliar tensa y necrótica con múltiples litos en su interior y una mucosa aplanada, ulcerada focalmente mientras que el resto de la túnica muestra sangrado abundante.

**Conclusiones:** La colecistitis hemorrágica, es una complicación importante y rara de la colecistitis aguda, muy difícil de diagnosticarla preoperatoriamente. Sin embargo, el cirujano debe conocerla y manejarla adecuadamente; puesto que, al correlacionar: la clínica, el laboratorio y los métodos de imagen, que estén a su alcance; brindará un tratamiento quirúrgico temprano y disminuirá significativamente la morbimortalidad del paciente.

**Palabras clave:** Colecistitis, Colecistectomía

#### **Abstract.**

**Introduction:** Hemorrhagic cholecystitis is a very rare and high mortality disease. However, it may or may not be associated with gallstones. Hemorrhagic cholecystitis is difficult to diagnose, the inflammatory changes triggered by the hemorrhage, cause ulceration of the mucosa and necrosis, accompanied by a sustained inflammation where cytokines interact, provoking an exaggerated dilation of the gallbladder and finally its rupture, causing hemoperitoneum and even death.

**Objective:** To describe a clinical case of a patient with hemorrhagic cholecystitis as a complication of acute cholecystitis.

**Material and methods:** Retrospective descriptive study, presentation of a clinical case.

**Results:** In this paper we show the case of a 39 year-old, male patient is presented, who suffered an episode of severe abdominal pain associated with vomiting and jaundice; for which he required a medical evaluation with complementary tests and surgical procedures. An urgent laparoscopic cholecystectomy was performed to reveal a tense and necrotic gallbladder with multiple stones in its interior and a flattened mucosa, focally ulcerated while the rest of the tunic showed abundant bleeding.

**Conclusions:** Hemorrhagic cholecystitis is an important and rare complication of acute cholecystitis, very difficult to diagnose preoperatively. However, the surgeon must know and handle it properly; since, when correlating: the clinic, the laboratory and the imaging methods, which are within reach; it will provide early surgical treatment and significantly decrease patient morbidity and mortality.

**Keywords:** Cholecystitis, Cholecystectomy

Recibido: 15-11-2020

Revisado: 19-12-2020

Aceptado: 22-12-2020

### **Introducción.**

La colecistitis hemorrágica es una complicación, muy poco frecuente, grave y rara de la colecistitis aguda, ya sea o no asociada a cálculos biliares. Se define como la hemorragia en el interior de la vesícula biliar causada por infarto y erosión de la mucosa debido a la inflamación transmural de la pared vesicular. La colecistitis hemorrágica también puede estar causada, por la formación de pseudoaneurisma de la arteria cística con posterior ruptura y hemorragia franca en la vesícula biliar siendo ésta causa de una alta mortalidad. El grado de hemorragia varía de asintomático a hemodinámicamente inestable. 2,4,6.

La colecistitis aguda representa del 3 al 10% de los pacientes que presentan dolor abdominal. La incidencia de colecistitis aguda grave es del 6%, de éste, solo el 8%-12% desarrollan colecistitis hemorrágica, mientras que la colecistitis hemorrágica con perforación de la vesícula biliar y hemorragia masiva es aún menos frecuente, con una incidencia de 2%-11%, encontrándose solo 32 casos hemorrágicos reportados en la literatura. 1, 4.

La colecistitis hemorrágica es una enfermedad rara, pero anteriormente se ha asociado con cálculos biliares, traumatismos cerrados, anticoagulación, hemorragia espontánea en pacientes con cirrosis e insuficiencia renal y angiosarcomas. En particular,

las neoplasias gastrointestinales, como el cáncer de vesícula biliar y el cáncer metastásico, pueden causar colecistitis hemorrágica. Varios informes de casos han demostrado que los AINES, en particular los agentes antiplaquetarios como la aspirina, son una causa de colecistitis hemorrágica. 3,7,9.

El cuadro clínico puede ser muy inespecífico, el cual muchas veces se caracteriza de dolor en hipocondrio derecho, signo de Murphy positivo, ictericia y melenas. Los síntomas son muy similares a los provocados por una colecistitis aguda litiásica. 4,5.

El diagnóstico de colecistitis hemorrágica es un desafío, ya que la hemorragia en la vesícula biliar es a menudo difícil de visualizar utilizando métodos convencionales. El ultrasonido abdominal es el primer método diagnóstico en pacientes con dolor en hipocondrio derecho, sin embargo, en el caso de colecistitis hemorrágica no hay ningún signo absolutamente patognomónico; resultando muy engañoso, por lo que la tomografía computarizada (TC) abdominal con contraste endovenoso juega un papel crucial en el diagnóstico rápido y preciso. 2,4,5,8

La colecistitis hemorrágica se asocia con altas tasas de morbilidad y mortalidad, en particular cuando se complica por perforación, necrosis y hemorragia potencialmente masiva. El tratamiento de elección

es la intervención quirúrgica urgente, ya sea por laparoscopia o laparotomía, en combinación con tratamiento antibiótico, puesto que el mejor momento para realizar la cirugía en la colecistitis aguda es en las primeras 72 horas. 4,7,10.

### Objetivo

Describir un caso clínico de un paciente con colecistitis hemorrágica como complicación de colecistitis aguda.

### Material y métodos

Estudio descriptivo retrospectivo, presentación de caso clínico.

### Resultados

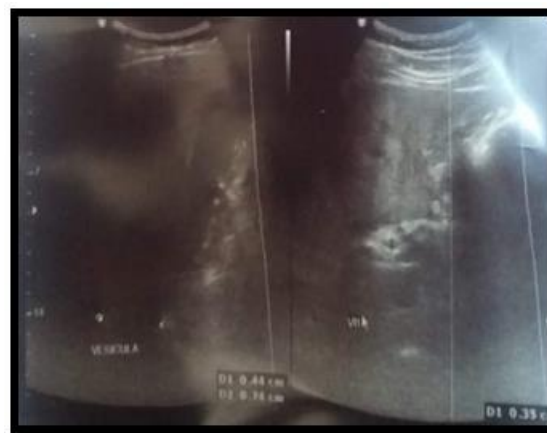#### Descripción del caso

Paciente sexo masculino de 39 años de edad, ecuatoriano, mestizo, nacido y residente en Quito, en unión libre, bachiller, conductor (servicio propio). Tiene como antecedentes patológicos personales: gastritis aguda sin tratamiento, no intervenido quirúrgicamente previamente, sin antecedentes de alergias y sin antecedentes patológicos familiares de importancia.

Enfermedad actual: Paciente refiere que hace 3 días aproximadamente presenta dolor abdominal tipo cólico en epigastrio de intensidad EVA 8/10 sin causa aparente y sin otra sintomatología acompañante; por lo que acudió a facultativo particular, quién después de tratar como un cólico gástrico, envía antiespasmódicos y antiácidos sin mejoría de la sintomatología. Sin embargo 48 horas después del tratamiento, paciente acude al área de Emergencias de la Clínica de Especialidades Inglaterra, refiriendo dolor abdominal tipo cólico, intenso EVA 10/10, localizado en hipocondrio derecho e irradiado a flanco derecho, acompañado de facies ictericas y nauseas que llegan al vómito por múltiples ocasiones, de probable contenido alimentario. Exploración física al ingreso: Presión arterial 130/74 mmHg, frecuencia cardiaca: 96 lpm, Frecuencia respiratoria 21 rpm, temperatura axilar 36.3 °C, saturación de oxígeno 94% (aire ambiente). Al examen físico: Paciente consiente, orientado en tiempo, espacio y persona, afebril, hidratado, ál-

gico con tinte icterico en facies. CARDIOPULMONAR sin patología aparente. ABDOMEN: suave, depresible, doloroso a la palpación en hipocondrio derecho y a la palpación profunda en flanco derecho, Signo de Murphy positivo, ruidos hidroaéreos positivos, sin signos peritoneales. En los exámenes de laboratorio encontramos: BIOMETRIA HEMÁTICA: Glóbulos Blancos 14.75 10e3/ $\mu$ L, linfocitos 24,3 %, Neutrófilos 10.34 10e3/ $\mu$ L – 70.2%, hemoglobina 16.9 g/dl, hematocrito 52.1%. QUÍMICA SANGUÍNEA: glucosa basal 107 mg/dL, urea 32mg/dL, creatinina 1.01 mg/dL, T.G.O (AST) 44 U/L, T,G,P (ALT) 70 U/L, GAMA G.T 103 U/L, fosfatasa alcalina 118 U/L, amilasa 38 U/L, lipasa 56 U/L, bilirrubina total 1.87 mg/dl, bilirrubina directa 1.2 mg/dl, bilirrubina indirecta 0.67 mg/dl. SEROLOGÍA: PCR 185.59 mg/L. COAGULACIÓN SANGUÍNEA: dentro de parámetros normales. En el examen de imagen la ECOGRAFÍA DE ABDOMEN SUPERIOR nos reportan hígado de forma y tamaño normal, con presencia de infiltrado esteatósico difuso moderado. Vesícula de paredes engrosadas y lodo biliar en su interior, con múltiples cálculos con un diámetro entre 4 a 7.4 mm. ( Figura 1 ).

**Figura 1.** Ecografía de abdomen superior preoperatoria. Vesícula de pared engrosada, calculos en su interior.



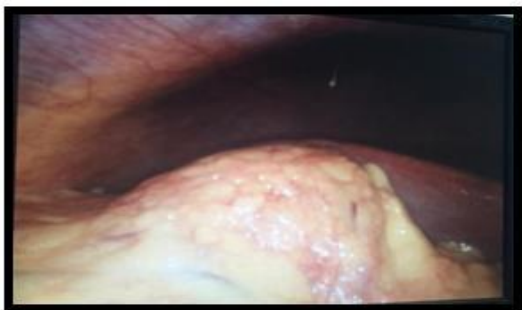
**Fuente:** Historia Clínica.

Con los datos clínicos, bioquímicos y ecográficos, para control de foco infeccioso, y para extirpar la

vesícula biliar se decide intervención quirúrgica urgente; colecistectomía laparoscópica. Durante procedimiento quirúrgico se encuentra:

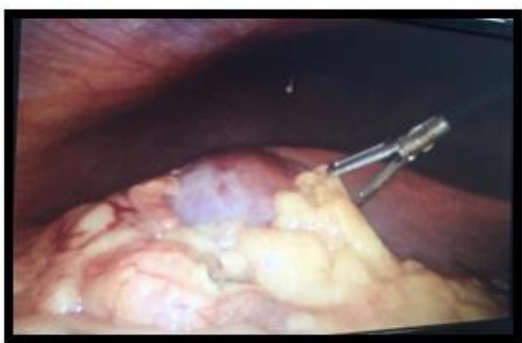- Plastrón vesicular con epiplón y duodeno (FIG: 2).
- Vesícula tensa, necrótica, edema peri-vesicular multilitiásica. (FIG: 3).
- Tejidos vesiculares, elementos de Calot, cístico y vía biliar friables por proceso infeccioso. Hematoma contiguo a estructuras contiguas de la vesícula biliar.(FIG: 4)

**Figuras 2.** Hallazgos en procedimiento quirúrgico colecistectomía laparoscópica. Secuencia de visualización de plastrón vesicular



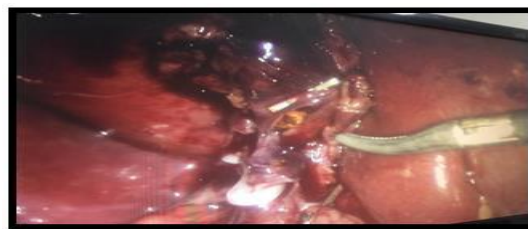**Fuente:** Servicio de Cirugía de Clínica de Especialidades Médicas Inglaterra.

**Figura 3:** Hallazgos en procedimiento quirúrgico colecistectomía laparoscópica. Vesícula tensa, necrótica, edema peri-vesicular



**Fuente:** Servicio de Cirugía de Clínica de Especialidades Médicas Inglaterra.

**Figura 4:** Hallazgos en procedimiento quirúrgico colecistectomía laparoscópica. Tejidos vesiculares friables, hematoma contiguo a tejidos vesiculares.

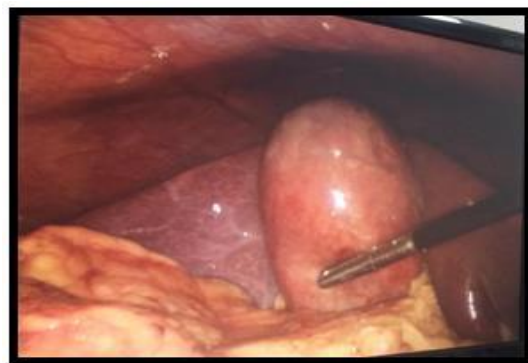

**Fuente:** Servicio de Cirugía de Clínica de Especialidades Médicas Inglaterra.

El paciente tuvo evolución posquirúrgica favorable, se empezó dieta líquida al segundo día, con buena tolerancia a la vía oral y adecuado tránsito intestinal, en el tercer día, el paciente se encuentra hemodinámicamente estable, por lo que se decide el alta médica más indicaciones. Se envía muestra para estudio histopatológico que reporta: pared de vesícula biliar con pliegues mucosas aplanadas, focalmente ulcerados, el resto de túnica muestra extensa hemorragia, infiltrado linfoplasmocitario y congestión.

Dándonos los siguientes diagnósticos definitivos: Colecistitis hemorrágica y Colelitiasis (cálculos mixtos) FIG:5.

**Figura 5.** Vesícula biliar con cálculos mixtos y barro biliar





**Fuente:** Servicio de Cirugía de Clínica de Especialidades Médicas Inglaterra.

### Discusión

La colecistitis hemorrágica es una complicación rara de colecistitis aguda, asociada o no a cálculos biliares. Se considera una emergencia médica, con una tasa de morbilidad del 32% al 58% y una tasa de mortalidad del 15% al 20%. Debido a la rareza de la enfermedad, no está claramente definida en la literatura y se utiliza para describir hemorragia intraluminal o peritoneal secundaria a colecistitis aguda. Los cambios ateroscleróticos en la pared de la vesícula biliar es el factor predisponente más común. 2,6,8

La hemorragia, debida a cambios inflamatorios causa ulceración de la mucosa y necrosis, distiende la vesícula biliar y, finalmente, provocan su rotura y hemoperitoneo. El grado de hemorragia varía de asintomático a hemodinámicamente inestable. El sitio más frecuente de perforación es el fundus de la vesícula biliar debido a la mala irrigación vascular. La perforación de la vesícula biliar se puede manifestar como un cuadro agudo con la salida de bilis a cavidad peritoneal (tipo I), o cuadro subagudo produciendo un absceso perivesicular (tipo II), o un proceso crónico con la formación de una fístula colecistoentérica o colecistocutánea (tipo III). 1,8.

La presentación de la colecistitis hemorrágica puede confundirse fácilmente con una variedad de diagnósticos más comunes. Como ocurre con cualquier forma de colecistitis acalculosa, la colecistitis hemorrágica puede presentarse con leucocitosis y fiebre inexplicable. Los coágulos se pueden formar dentro de la vesícula biliar, lo que lleva a la distensión de la vesícula y al dolor en el cuadrante supe-

rior derecho, lo que posiblemente lleve a una perforación en el abdomen. Si esto ocurre, el paciente puede presentar síntomas de peritonitis franca. La sangre puede fluir libremente y entrar en la luz intestinal, presentándose con hematemesis o melena. Finalmente, puede presentarse con signos de ictericia obstructiva. 5,7.

El diagnóstico de colecistitis hemorrágica es un desafío, ya que la hemorragia en la vesícula biliar es a menudo difícil de visualizar utilizando métodos convencionales. La ecografía y la TC son las principales pruebas diagnósticas utilizadas en las colecistitis hemorrágicas. En la ecografía (con una sensibilidad del 38,4%) se aprecia la sangre como un material hiperecogénico en la luz y en la TC (con una sensibilidad del 69,2%) con una mayor intensidad que la bilis y cálculos biliares. Como principal inconveniente de ambas pruebas es el difícil diagnóstico del defecto de pared de la vesícula biliar, sobre todo sin el uso de contraste. La resonancia magnética tiene mayor sensibilidad, para distinguir la sangre de líquido ascítico. El mayor inconveniente de esta prueba es su limitada disponibilidad en urgencias 2,3,8

La colecistitis hemorrágica se asocia con altas tasas de morbilidad y mortalidad, en particular cuando se complica por perforación, necrosis y hemorragia potencialmente masiva. La antibioticoterapia empírica debe iniciarse ya que la infección secundaria por patógenos entéricos es común en el contexto de la colecistitis acalculosa aguda. El tratamiento definitivo para la colecistitis es típicamente una colecistectomía, como es en el caso de nuestro paciente, ya que el cuadro clínico se resolvió favorablemente posterior a la cirugía y el manejo multidisciplinario. Además, se puede realizar una colecistostomía percutánea para el manejo agudo en un paciente con comorbilidades importantes, pero este procedimiento, no está indicada en presencia de gangrena o perforación de la vesícula biliar.<sup>7</sup> Es importante señalar que el mejor momento para realizar la cirugía en la colecistitis aguda es en las primeras 72 horas; no encontrándose diferencia significativa entre pacientes operados en las primeras 24 horas y los operados entre 25 a 72 horas. Los pacientes con estabilidad hemodinámica pueden tratarse con éxito con colecistectomía laparoscópica. Sin embargo, la laparotomía



exploratoria con colecistectomía abierta se recomienda en casos con inestabilidad hemodinámica. 1,4,7

### Conclusiones

La colecistitis hemorrágica, es una complicación importante y rara de la colecistitis aguda, muy difícil de diagnosticarla preoperatoriamente. Sin embargo, el cirujano debe conocerla y manejarla adecuadamente; puesto que, al correlacionar: la clínica, el laboratorio y los métodos de imagen, que estén a su alcance; brindará un tratamiento quirúrgico temprano y disminuirá significativamente la morbimortalidad del paciente.

### Conflicto de interés

Los autores declaramos no tener ningún conflicto de interés.

### Referencias bibliográficas

1. Jiang B, Bingmer K, Ammori J. Hemorrhagic Cholecystitis. *American College of Surgeons Case Reviews in Surgery*. 2020;2(5):56–60.
2. Rahesh J, Anand R, Ciubuc J, Athas V, Brooks S, Ronaghan C. Atraumatic spontaneous hemorrhagic cholecystitis. *Baylor University Medical Center Proceedings*. 2020;1: 1-2.
3. Zhang X, Zhang C, Huang H, Wang J, Zhang Y, Hu Q. Hemorrhagic cholecystitis with rare imaging presentation: a case report and a lesson learned from neglected medication history of NSAIDs. *BMC Gastroenterol*. 2020;20(1):172.
4. Bolívar Rodríguez M, Cázarez Aguilar M, Fierro López R, Morales Ramírez C. Colecistitis Hemorrágica: Reporte de caso y revisión de la literatura. *Rev. Cirugía*. 2019;71(1): 70-74.
5. Tarazi M, Tomalieh F, Sweeney A, Sumner D, Abdulaal Y. Literature review and case series of haemorrhagic cholecystitis. *Journal of Surgical Case Reports*. 2019;(1):1-4.
6. López V, Alconchel F. Hemorrhagic Cholecystitis. *Radiology*. 2018;289(2):316-317.
7. Donn E, Atkinson I, McCague A. Hemorrhagic Cholecystitis after Warfarin Use for Deep Vein Thrombosis. *The Surgery Journal*. 2018;04(02):102-104.
8. Espino PC, Chaparro M, et al. Colecistitis hemorrágica perforada. *CIR ESP*. 2016;94(2):35-36.
9. Revzin MV, Scutt L, Smitaman E, Israel GM. The gallbladder: uncommon gallbladder conditions and unusual presentations of the common gallbladder pathological processes. *Abdom Imaging*. 2015; 40:385-389.
10. Kwon JN. Colecistitis hemorrágica: reporte de un caso. *Korean J Hepatobiliary Pancreat Surg*. 2012; 16 (03): 120-122.