

**Alerta epidemiológica para enfrentar el COVID 19: revisión de un caso en la comunidad de Sanbuenaventura – Latacunga**

**Epidemiological alert to tackle COVID 19: review of a case in the community of Sanbuenaventura – Latacunga**

Dra. Carmina Alexandra García Macías \*, Dra. Leticia Remón Ramírez \*\*, Orlando Jesús Castro Hayes\*\*\*, Mg. Miriam Ivonne Fernández Nieto\*\*\*\*

\* Docente Universidad Técnica de Ambato. Médico Especialista Centro de Salud Sanbuenaventura. Distrito Latacunga. Ministerio de Salud Pública. Ecuador. E – mail: [carmialexa1@yahoo.es](mailto:carmialexa1@yahoo.es)

\*\* Docente Instituto de Ciencias Básicas y Preclínicas Victoria de Girón. La Habana. Cuba. E – mail: [leticia@infomed.sld.cu](mailto:leticia@infomed.sld.cu) – [leticia2012@yahoo.es](mailto:leticia2012@yahoo.es)

\*\*\* Docente Instituto de Ciencias Básicas y Preclínicas Victoria de Girón. La Habana. Cuba. E – mail: [leticia@infomed.sld.cu](mailto:leticia@infomed.sld.cu) – [leticia2012@yahoo.es](mailto:leticia2012@yahoo.es)

\*\*\*\*Licenciada en enfermería. Magister en Gerencia en Salud para el desarrollo local. Directora de Posgrado Universidad Técnica de Ambato. Ambato. Ecuador. E – mail: [mi.fernandez@uta.edu.ec](mailto:mi.fernandez@uta.edu.ec)  
<https://orcid.org/0000000242777999>

**Resumen.**

Introducción: Actualmente la humanidad está enfrentando una enfermedad joven denominada COVID 19, la salud mundial está amenazada por el contagio y la muerte, su forma de presentación asintomática es una condición agravante, poniendo de relieve la necesidad de aunar las fuerzas en la ciencia, investigación y la epidemiología.

Objetivo: Describir un caso clínico de una paciente de 31 años de edad, enfermera de profesión, a fin de actualizar conocimientos sobre Covid 19

Material y métodos: Estudio descriptivo retrospectivo, presentación de caso clínico relacionado con el Covid 19.

Resultados: Se realiza visita domiciliaria al paciente por ser contacto en su lugar de trabajo de un paciente diagnosticado con la COVID 19, se le realizó la prueba de Reacción en Cadena de Polimerasa en tiempo real (RT - PCR) resultando positivo. Presentando por dos días un cuadro clínico inicial caracterizado por cefalea y fiebre (38,70 C), sin otros síntomas.

Conclusiones: Los hallazgos microbiológicos permitieron confirmar el diagnóstico de COVID 19, cuyos resultados sirvieron de alerta, para realizar acciones epidemiológicas efectivas y contener la transmisión de la enfermedad en la comunidad.

Palabras clave: Infección por coronavirus, Pandemia

**Abstract**

Introduction: Humanity is currently facing a young disease called COVID 19, global health is threatened by contagion and death, its form of asymptomatic presentation is an aggravating condition, highlighting the need to join forces in science, research and epidemiology.

Objective: Describe a clinical case of a 31-year-old nurse by profession to update knowledge about Covid 19.

Material and methods: Retrospective descriptive study, clinical case presentation related to Covid 19.

Results: The patient is home visited for being contact in their workplace of a patient diagnosed with COVID 19, given the Real-Time Polymerase Chain Reaction (RT - PCR) test being positive. Presenting for two days an initial clinical picture characterized by headache and fever (38.70 C), without other symptoms.

Conclusions: Microbiological findings confirmed the diagnosis of COVID 19, the results of which served as an alertness, to perform effective epidemiological actions and contain disease transmission in the community.

Keywords: Coronavirus infection, Pandemics

Recibido: 14-08-2020

Revisado: 9-08-2020

Aceptado:16-09-2020

### **Introducción.**

El nuevo coronavirus (SARS-CoV-2), causante del síndrome respiratorio agudo severo, surge en Wuhan, China, en diciembre de 2019, provocando la enfermedad COVID 19. 1,2

La OMS el 11 de marzo declaró la presencia de una pandemia por la propagación de los infectados por este virus, lo cual activó la alarma hacia una emergencia sanitaria a nivel global. Esta enfermedad ha planteado un complejo escenario a nivel mundial en aspectos sanitarios, sociales y económicos 2,3

Actualmente en el mundo más de 17 millones de personas han sido contagiadas por el virus, y la región de las Américas se ha convertido en el epicentro de la pandemia superando los 8 millones de contagiados, Ecuador reporta más de 67 mil casos confirmados. (World Health Organization. Situación Report,).4,5

Las evidencias científicas sobre la enfermedad, muestran como esta cursa en muchas ocasiones sin un cuadro clínico florido, el diagnóstico precoz y certero es la esencia para limitar la propagación del virus, unidas a las medidas epidemiológicas que deben ser el soporte vital para lograr resultados efectivos encaminados al control de la epidemia. Teniendo en cuenta lo referido anteriormente se decidió describir un caso con la enfermedad COVID 19 desde la comunidad, con características que pueden hacer reflexionar. 5,6

### **Objetivo**

Describir un caso clínico de una paciente de 31 años de edad, enfermera de profesión, a fin de actualizar conocimientos sobre Covid 19

### **Material y métodos**

Estudio descriptivo retrospectivo, presentación de caso clínico.

### **Resultados**

Se realiza una revisión documental (historia clínica individual) y utilizando como técnica la observación. Se tomó en consideración para investigar las normas éticas vigentes en el Ecuador.

En la visita domiciliar realizada por la especialista en Medicina Familiar Comunitaria a la paciente femenina de 31 años de edad, residente en área urbana, con antecedentes de trabajar como enfermera en el servicio de hospitalización, en el Instituto Ecuatoriano de Seguridad Social (IESS), en el cantón Latacunga, provincia de Cotopaxi, por ser contacto en su lugar de trabajo, de un paciente positivo al coronavirus SARS - CoV - 2, motivo por el cual se le realizó el PCR resultando positiva.

Entre los antecedentes de importancia figuran:

- Antecedentes patológicos personales: no refiere.
- Antecedentes patológicos familiares: no refiere.
- Hábitos tóxicos: consumo de bebidas alcohólicas bimensual.
- Hospitalizaciones: no refiere.
- Peso al inicio de la enfermedad: 65 kg.
- Peso actual: 59 Kg. Talla: 1. 50 cm. Índice de Masa Corporal (IMC): 26.2
- Valoración nutricional: normopeso.

Síntomas y signos referidos antes de la realización de la PCR (duración de dos días). -Cefalea. -fiebre (38 oC).

Al examen físico:

Paciente asténica, sin otros síntomas y signos acompañantes.

Sistema respiratorio:

Inspección: No disnea.

Palpación: expansibilidad torácica y vibraciones vocales normales.

Auscultación: murmullo vesicular ligeramente disminuido, no se auscultan estertores.

Percusión: sonoridad normal.

- Frecuencia respiratoria: 20 respiraciones por minuto.

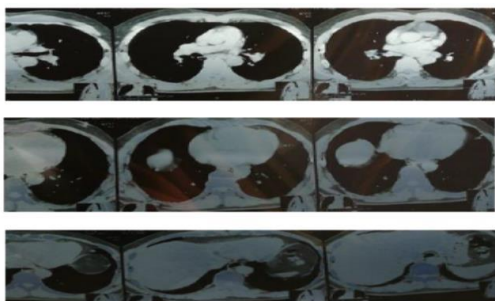
- Saturación de oxígeno durante la enfermedad: 86- 88%.

- Frecuencia cardíaca: 72 por minuto.

- Tensión Arterial: 110/70 mmHg.

- Temperatura actual: 36 oC.
- Los exámenes de laboratorio mostraron:
- Leucocitos 8900
- Eosinófilos 0.6%
- Neutrófilos: 60%
- Linfocitos; 45%
- Monocitos 6.6%
- Hematocrito: 56.4 %
- Hemoglobina: 17.5 g/dl
- Glóbulos rojos: 6.23 10<sup>6</sup>/ul
- MCH: 29.8 pg
- MCHC: 32.9 g/dl
- MPV: 9.7 fl
- Contaje plaquetas: 188000
- Exámenes de microbiología:
- Hisopado Nasofaríngeo (PCR)
- 09 - 04 - 2020. Positivo.
- 22 - 04 - 2020. Positivo.
- 30 - 04 - 2020. Positivo.
- 14 - 05 - 2020. Positivo.
- 27 - 05 - 2020. Negativo
- Tomografía Axial Computarizada (TAC):

**Figura 1.** Tomografía Axial Computarizada.



**Fuente:** Datos tomados de la historia clínica

- Se observa infiltrado alveolo intersticial con opacidades multifocales en vidrio esmerilado diseminadas en ambos campos pulmonares, de distribución predominantemente periférica.
- No hay signos de evidencia de adenomegalias mediastinales al momento del examen.
- Silueta Cardíaca de tamaño normal.
- Senos Cardio y costofrénicos libres.

Por los signos radiológicos, el cuadro sugiere Neumonía Atípica Multifocal probablemente de origen viral.

## Discusión

El periodo en el que un paciente asintomático contagiado puede transmitir la enfermedad a otra persona, se infiere mediante la detección del virus en ese momento con el examen del PCR. Este caso presentado se mantuvo libre de síntomas respiratorios y sin embargo con positividad en la prueba diagnóstica, prologándose este resultado más de lo habitual. Una de las características de esta enfermedad es que puede cursar sin síntomas, por lo que se hace más complejo su control.

El organismo responde a una infección vírica de forma inmediata a través de una respuesta innata no específica, en la que los macrófagos, los neutrófilos y las células dendríticas frenan el avance del virus. Pueden incluso evitar que este provoque síntomas. A esta respuesta no específica le sigue una respuesta adaptativa en la que el organismo genera anticuerpos que se unen específicamente al virus. (Organización Mundial de la Salud. Reporte Científico) 5,7

En la evolución de la enfermedad se describen varias fases, en este caso se hace alusión a la fase II: Inflamatoria pulmonar (moderada), que ocurre entre los días 7 a 10 días, en esta fase se pueden identificar dos momentos: afectación pulmonar sin hipoxia (II A) y con hipoxia (II B), es la etapa de afectación inflamatoria pulmonar. Los pacientes desarrollan una neumonía viral, con tos, fiebre y posiblemente hipoxia. Se observan infiltrados bilaterales u opacidades en vidrio esmerilado. Los análisis de sangre revelan un aumento de la linfopenia junto con elevación de las transaminasas. En algunos casos leves, la detección de anticuerpos requiere mucho tiempo después de los síntomas y en un pequeño número de los casos, los anticuerpos no se detectan en absoluto, al menos durante la escala de tiempo de los estudios informados. (Boletín científico del CIMEQ)3,5,8,9,10

Los resultados de investigaciones realizadas indican que las personas asintomáticas están jugando un papel importante en la transmisión del SARS-CoV-2. (Transmisión presintomática del SARS-CoV-2).

Para el diagnóstico de COVID 19 se incluye la determinación del virus por RT - PCR, mediante la técnica se ha observado que los infectados presentan en su mayoría una alta carga viral (entre 10<sup>5</sup> y 10<sup>8</sup> copias de genoma/ por muestra nasofaríngea o de saliva) antes del inicio de los síntomas y en los primeros días de la aparición de la clínica. En pacientes que tienen un curso leve de infección, el pico de la carga viral en muestras nasales y orofaríngeas ocurre durante los primeros

5-6 días tras el inicio de síntomas y prácticamente desaparece al día 10. 11,12

Un equipo de expertos de la Universidad Médica de Chongqing en China realizó un estudio en pacientes asintomáticos, descubriendo que la duración media de la excreción viral es decir el intervalo entre el primer y el último resultado positivo en las pruebas nasofaríngeas, entre los casos asintomáticos fue de 19 días, 5 más que los 14 días usuales.9,10

En esta paciente se pudo detectar que, por un tiempo prolongado, se mantuvo positiva al nuevo coronavirus, superando tres veces el periodo de transmisibilidad normal de la enfermedad e hizo posible alertar epidemiológicamente y mediante el control y seguimiento poder prolongar el aislamiento y la cuarentena, de esta manera lograr contener la propagación en la comunidad. 11,12

Los expertos no ofrecen certezas del tiempo que puede perdurar el virus en el cuerpo humano.

Según los datos publicados hasta el momento, una mayoría de pacientes con COVID - 19 mostraron linfopenia, esto se justificaría, como se ha explicado, por la migración a territorio pulmonar de linfocitos T. Al tiempo, las imágenes descritas en las radiografías y las tomografías pulmonares como neumonía bilateral con imágenes en vidrio esmerilado constituirían la expresión clínica de esto. 5,8,9

Tanto en niños como en adultos asintomáticos se ha observado una alta proporción de alteraciones radiológicas pulmonares, como opacidades multifocales, que puede llegar a observarse hasta en un 70% de los casos. 6,7,12

A pesar de no presentar esta paciente manifestaciones del sistema respiratorio, el informe tomográfico revela signos radiológicos compatibles con los descritos en las lesiones inflamatorias causadas por este virus. Reviste de gran importancia la manera de comportarse la enfermedad en dicho caso, por el valor epidemiológico que aporta la ausencia de síntomas con la presencia del virus detectada a través del PCR, y de esta manera actuar para romper la cadena de transmisión.13,14,15

Teniendo en cuenta que la paciente se comportó como asintomática respiratoria, con ausencia de linfopenia y la identificación de signos radiológicos sugestivos de una Neumonía atípica, se decidió aplicar tratamiento farmacológico con antibioticoterapia, se le brindó un seguimiento diario para valorar la evolución de la enfermedad y realizar diversas acciones en el orden epidemiológico. Actualmente la paciente se

encuentra recuperada, con alta clínica, de laboratorio y epidemiológica. 16,17

## Conclusión

Los pacientes asintomáticos pueden permanecer con esta condición durante toda la evolución de la enfermedad, es de suma importancia el seguimiento con PCR hasta la negativización aun cuando el paciente no presenta manifestaciones clínicas. El éxito del control epidemiológico de la COVID 19 en la comunidad, radica en la participación del Equipo Básico de Salud que lidera el Médico Familiar Comunitario. Se recomienda mantener vigilancia epidemiológica y aislamiento de los casos asintomáticos con seguimiento estricto con PCR, hasta que el resultado sea negativo.

**Conflicto de interés:** Ninguno

## Referencias bibliográficas

1. Boletín Científico del CIMEQ. (2020). Actualización médica del SARS-CoV-2, año 2020. Recuperado de <https://instituciones.sld.cu/cimeq/category/publicaciones-cientificas/boletin-cientifico-del-cimeq/>
2. CHakraborty, C, Sharma1 A.R., SHarma2, G, Bhattacharya1, M, Lee s.s. (2020) SARS-CoV-Causing pneumonia-associated respiratory disorder (COVID-19): diagnostic and proposed therapeutic option 3. Recuperado de <https://www.europeanreview.org/article/2087>
3. Elizalde J. (2020) Neumonía atípica y COVID-19 durante la pandemia. A propósito de casos manejados exitosamente a domicilio. Recuperado de: <https://www.medigraphic.com/pdfs/medcri/ti-2020/ti201g.pdf>
4. Enfermedad por coronavirus, COVID 19. Actualización, 3 de julio (2020) Recuperado: <https://www.aemps.gob.es/>
5. Harcourt J, Tamin A, Lu X, Kamili S, Sakthivel SK, Murray J, et al. (2020). Severe Acute Respiratory Syndrome Coronavirus 2 from Patient with 2019 Novel Coronavirus Disease, United States. Recuperado de: <https://pubmed.ncbi.nlm.nih.gov/32160149/>
6. Huang R, Xia J, Chen Y, Shan C, Wu C. A family cluster of SARS-CoV-2. (2020) Infection involving 11 patients in Nanjing, China. *Lancet Infect Dis.* Recuperado de:

- <https://covid19.elsevierpure.com/es/publications/a-family-cluster-of-sars-cov-2-infection-involving-11-patients-in>
7. Hu Z, Song C, Xu C, Jin G, Chen Y, Xu X, et al. (2020). Clinical characteristics of 24 asymptomatic infections with COVID-19 screened among close contacts in Nanjing, China. Recuperado de <https://pubmed.ncbi.nlm.nih.gov/32146694/>
8. Harcourt J, Tamin A, Lu X, Kamili S, Sakthivel SK, Murray J, et al. (2020). Severe Acute Respiratory Syndrome Coronavirus 2 from Patient with 2019 Novel Coronavirus Disease, United States. Recuperado de <https://pubmed.ncbi.nlm.nih.gov/32160149/>
9. Infecciones asintomáticas de COVID 19, una respuesta inmune más débil: estudio, 06 – 22, 2020. (2020) Recuperado de: [http://spanish.xinhuanet.com/2020-06/22/c\\_139158624.htm](http://spanish.xinhuanet.com/2020-06/22/c_139158624.htm)
10. Kella N, Barclay W. (2020). Dinámica de las respuestas inmunes humorales después de la infección por sars-cov-2 y el potencial de reinfección *Journal of general virology*-doi 10.1099/jgv.0.001439. Recuperado de <https://www.microbiologyresearch.org/content/journal/jgv/10.1099/jgv.0.001439>
11. López, G, Ramírez, M. L, Torres M,S (2020). Participantes de la respuesta inmunológica ante la infección por SARS-CoV-2. Recuperado de <https://www.medigraphic.com/pdfs/alergia/al-2020/al201b.pdf>
12. Long Q-X, Tang X-J, Shi Q-L, Li Q, Deng H-J, Yuan J, et al.(2020). Clinical and immunological assessment of asymptomatic SARS-CoV-2 infections. *Nat Med*. Recuperado de: <https://www.nature.com/articles/s41591-020-0965-6>
13. Organización Mundial de la Salud (2020). Reporte Científico, Pasaportes de inmunidad en el contexto de la COVID – 19. Recuperado de: [https://apps.who.int/iris/bitstream/handle/10665/331903/WHO-2019-nCoV-Sci\\_Brief-Immunity\\_passport-2020.1-spa.pdf?sequence=1&isAllowed=y](https://apps.who.int/iris/bitstream/handle/10665/331903/WHO-2019-nCoV-Sci_Brief-Immunity_passport-2020.1-spa.pdf?sequence=1&isAllowed=y)
14. Pastran S. G. (2020) Bases genéticas y moleculares del COVID-19 (SARS-CoV-2). Mecanismos de patogénesis y de respuesta inmune. *Int. J. Odontostomat*. Recuperado de [https://scielo.conicyt.cl/scielo.php?script=sci\\_arttext&pid=S0718381X2020000300331&lang=pt](https://scielo.conicyt.cl/scielo.php?script=sci_arttext&pid=S0718381X2020000300331&lang=pt)
15. Transmisión presintomática del SARS-CoV-2. (2020) Recuperado de: <https://www.intramed.net/contenidover.asp?contenido=96020&pagina=1>
16. World Health Organization. Coronavirus Disease (COVID 19).(2020) Situación Report – 191 – 2020/07/29. Recuperado de: <https://www.who.int/emergencies/diseases/novel-coronavirus-2019/situation-reports>
17. World Health Organization. (2020) Coronavirus disease (COVID-19) Pandemic. Recuperado de <https://www.who.int/emergencies/diseases/novel-coronavirus>