

Quiste de colédoco

Choledochal cyst.

Villacis Raúl*, Aulestia David**, Hernán Reyes***, Carlos Vega Cueva****

* Cirujano General, Médico Tratante, Hospital Especialidades Eugenio Espejo

**Médico Posgradista Cirugía General y Laparoscopia – PUCE – HEE.

***Médico Posgradista Cirugía General y Laparoscopia – PUCE – HEE.

**** Medico General:

carlosve94@hotmail.com

Resumen.

Introducción: Los quistes de colédoco son dilataciones congénitas raras en cualquier segmento del árbol biliar, con una incidencia de aproximadamente 1:100.000 a 1:150.000 nacidos vivos, siendo más frecuente en países asiáticos, con mayor frecuencia en el sexo femenino (4:1), el 80% de los casos se diagnostican en la infancia y el 20% en adultos en los cuales suele estar asociado a otra patología biliar; el primer caso documentado fue reportado por Douglas en 1852.

Objetivo: Describir un caso clínico de quiste del colédoco

Material y métodos: Estudio descriptivo retrospectivo presentación de caso clínico.

Resultados: Se presenta al caso de una paciente de 23 años que acude por presentar dolor abdominal intenso tipo cólico que se acompaña de diarreas, vómitos e ictericia generalizada.

Conclusiones: A pesar de que el quiste de colédoco sea una entidad rara el galeno debe tenerlo en cuenta en pacientes jóvenes que presenten sintomatología que se correlacione con la patología, de la misma manera el uso de ecografía abdominal ante la sospecha ya que el acceso universal disminuye el tiempo de diagnóstico y una intervención oportuna.

Palabras clave: Quiste, Colédoco, ictericia, dolor abdominal.

Abstract.

Introduction: Choledocal cysts are rare congenital dilations in any segment of the bile tree, with an incidence of approximately 1:100,000 to 1:150,000 live births, being more common in Asian countries, most often in the female sex (4:1), 80% of cases are diagnosed in childhood and 20% in adults in which it is usually associated with another bile pathology; the first documented case was reported by Douglas in 1852.

Objective: Describe a clinical case of colodocal cyst

Material and methods: Retrospective descriptive study presenting a clinical case.

Results: It occurs in the case of a 23-year-old patient who goes for severe abdominal pain such as colic that is accompanied by diarrhoea, vomiting and generalized jaundice.

Conclusions: Although the colédoc cyst is a rare entity, galeno should take it into account in young patients with symptomatology that correlates with pathology, in the same way the use of abdominal ultrasound in the face of suspicion since universal access decreases diagnostic time and timely intervention.

Keywords: Cyst, Choledochal, jaundice, abdominal pain.

Recibido: 9-9-2020

Revisado: 10-9-2020

Aceptado: 15-9-2020

Introducción.

Los quistes de colédoco son dilataciones congénitas raras en cualquier segmento del árbol biliar, con una incidencia de aproximadamente 1:100.000 a 1:150.000 nacidos vivos, siendo más frecuente en países asiáticos, con mayor frecuencia en el sexo femenino (4:1), el 80% de los casos se diagnostican en la infancia y el 20% en adultos en los cuales suele estar asociado a otra patología biliar; el primer caso documentado fue reportado por Douglas en 1852. 1, 3

Su etiología exacta se desconoce, pero existen diversas teorías, entre las más aceptadas se encuentra que el origen de esta patología se relaciona con una unión anormal colédoco-pancreática-ductal lo que permite el reflujo crónico de enzimas pancreáticas en el conducto biliar provocando el debilitamiento y dilatación del mismo con la posterior formación del quiste.2, 5

Todani y Cols clasificaron esta patología en 5 tipos tomando en cuenta su morfología colangiográfica, ubicación y número de quistes en el árbol biliar intrahepático y extrahepático. La presentación clínica varía según la edad del paciente el grado de obstrucción biliar y el tamaño del quiste, la tríada clásica es ictericia, dolor abdominal y la presencia de masa en cuadrante superior derecho.2,8

El diagnóstico suele ser a través de ultrasonido que permite la obtención de imágenes de la vía biliar intrahepática y extrahepática con sus diámetros, siendo de gran ayuda la colangiografía magnética. EL tratamiento siempre es quirúrgico, realizando una exéresis del quiste y una hepato-yunostomía en Y de Roux siendo una alternativa la anastomosis hepático-duodenal.6,7

Objetivo

Describir un caso clínico de quiste del colédoco.

Material y métodos

Estudio descriptivo retrospectivo presentación de caso clínico.

Resultados

Descripción del caso clínico

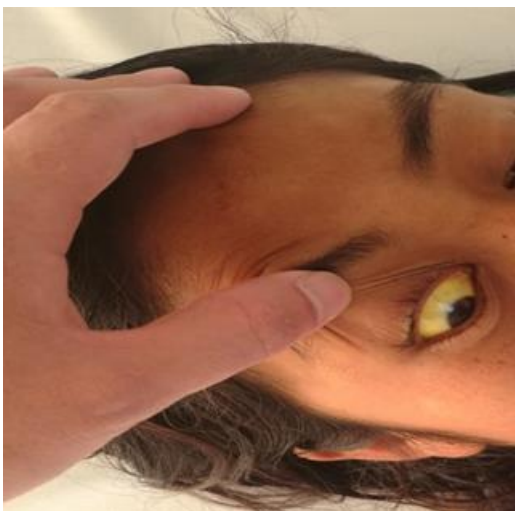Paciente sexo femenino de 23 años, mestiza, ama de casa, sin antecedentes patológicos de importancia. Acude al área de consulta externa del Hospital de Especialidades Eugenio Espejo referida de primer nivel por presentar dolor abdominal intenso tipo cólico en hipocondrio que se acompaña de diarrea, náuseas que llevan al vómito, posterior a lo cual presenta ictericia generalizada.

Exploración física al ingreso:

General: Presión arterial 122/68 mmHg, frecuencia cardíaca: 52 lpm, Frecuencia respiratoria 20 rpm, temperatura axilar 35.3 °C, saturación de oxígeno 92% (aire ambiente), peso actual 47 kg, talla 149 cm, IMC 20.7

Al examen físico de ingreso paciente asintomática, a la exploración física se evidencia ictericia generalizada (Figura 1), Abdomen suave, depresible, doloroso a la palpación profunda en hipocondrio derecho, no signos de irritación peritoneal.

Figura. 1 Presencia ictericia al Examen físico



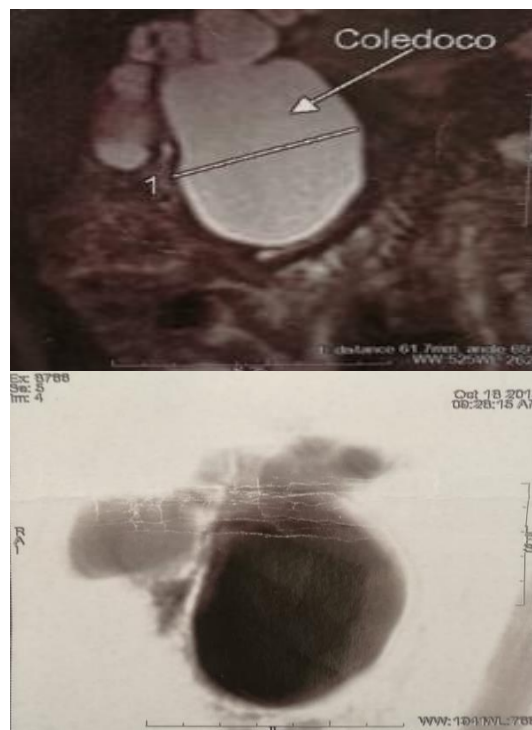Fuente: Historia clínica

En los exámenes de laboratorio se evidencia Glóbulos Blancos $7.74 \cdot 10^3/uL$, con neutrófilos del 60.50%, linfocitos 28.70%, hemoglobina 10.80 y hematocrito 30.90, en la Química Sanguínea destaca Colesterol 338.70, TGO 51, TGP 77, LDH 195 UI/L, GGT 681 UI/L y FA 710 UI/L.

Dentro de los exámenes de imagen el Eco reporta dilatación de conducto hepático común y parte del colédoco, en su extremo proximal y medio, no se logra evidenciar el distal, formando una imagen quística o sacular, mide 35 mm de diámetro, dilata ligeramente los conductos hepáticos, hepático derecho en 8 mm y el izquierdo en 6 mm, además a nivel del fondo de este quiste se aprecia una imagen ecogénica pequeña con sombra que mide 7 mm posiblemente lito; dilatación del cístico 9.9 mm y un volumen 12 cc.

La colangiografía resonancia magnética indica conducto de colédoco dilatada de hasta 6 cm de diámetro de forma difusa y con extensión de la misma a vía biliar intrahepática central, sugiere quiste de coledociano tipo IV A de Todani.

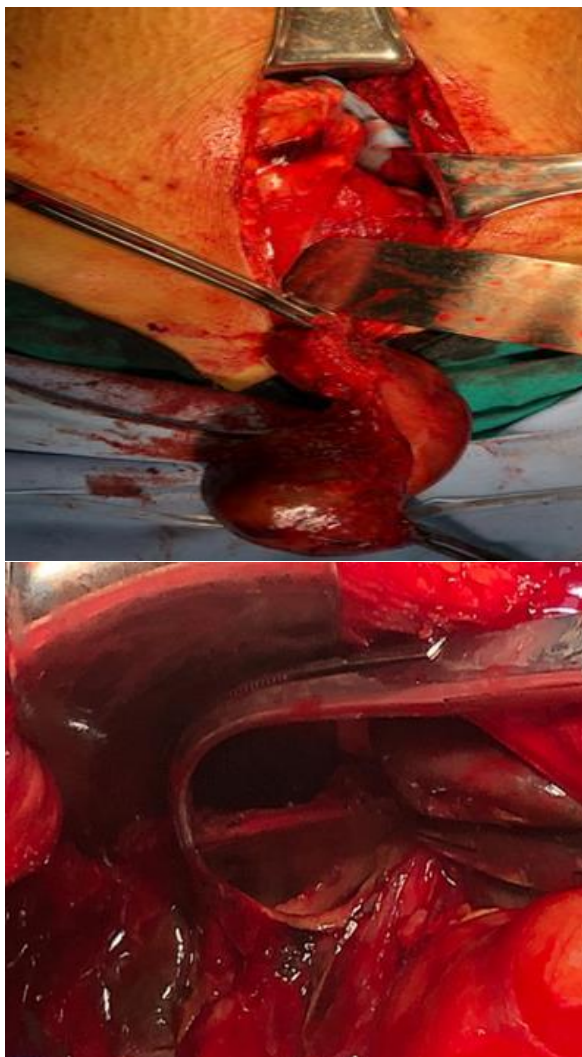
Figura. 2 Colangiografía resonancia: conducto coledoco dilatada de hasta 6 cm de diámetro de forma difusa y con extensión de la misma a vía biliar intrahepática central, sugiere quiste coledociano



Fuente: Historia clínica

Con el diagnóstico de Quiste de Colédoco se procede a realizar exéresis del quiste con derivación hepatoyunal mas Y de Roux. Entre los hallazgos operatorios se encuentra quiste de colédoco Todani tipo I de aproximadamente 15 x 20 cm de diámetro, adherido a lecho hepático, páncreas y vesícula biliar, una vesícula biliar de aproximadamente 8 x 5 cm de paredes gruesa con bilis espesa en su interior y una vía biliar dilatada de aproximadamente 2 cm. Figura 3.

Figura 3 Exéresis del quiste con derivación hepatoyunal mas Y de Roux



Fuente: Historia clínica

La paciente tuvo buena evolución postoperatoria, al segundo día se empezó dieta líquida presentando tolerancia a la vía oral y adecuado tránsito intestinal, en el quinto día paciente asintomática y hemodinámicamente estable motivo por el cual se decide el alta

El histopatológico reportó en vesícula biliar: colecistitis crónica, en el segmento de la vía biliar: quiste de colédoco tipo I y en ganglio cístico: hiperplasia folicular reactiva, confirmando el diagnóstico.

Discusión

El quiste de colédoco es una patología bien descrita, aunque rara que se presenta principalmente en mujeres y se diagnostica 40% antes de los diez años y 50 % antes de los 14 años siendo rara su presentación (10%) en adultos. El ultrasonido es el examen de imagen más utilizado por su disponibilidad y valor tanto para el diagnóstico como para el seguimiento postoperatorio, presenta una sensibilidad en 71-97%, exámenes como la tomografía axial computarizada de abdomen, la colangiopancreatografía retrógrada endoscópica y la colangiografía resonancia magnética son útiles para demostrar la continuidad del quiste con el árbol biliar, la anatomía del colédoco del conducto pancreático y la unión de ambos. La clasificación de Todani y Col es actualmente utilizada quienes la dividieron de la siguiente manera: Tipo I (80%) consiste en dilatación del árbol biliar extrahepático la cual puede ser A) quística B) focal, C) fusiforme, Tipo II (4%) divertículo sacular del colédoco extrahepático, Tipo III (1-2%) dilatación del árbol biliar en el duodeno, Tipo IV (15%) A dilatación del árbol biliar intrahepático y extrahepático, Tipo IV B múltiples quistes extrahepáticos y Tipo V dilatación limitada a los conductos intrahepáticos conocida como enfermedad de Caroli.^{7,9,10}

Entre los diagnósticos diferenciales se debe tomar en cuenta hepatitis infecciosa, litiasis biliar, pancreatitis, atresia de la vía biliar, rhabdomiólisis hepático-embriónica y hemartoma biliar. El tratamiento consiste en la exéresis del quiste y la técnica quirúrgica dependerá del tipo. La más utilizada es la quistectomía con reconstrucción de la continuidad de la vía biliar mediante hepático-yeyunoanastomosis en Y de Roux como en el caso presentado, pero también se puede realizar la hepático-duodenoanastomosis con seguridad y buenos resultados, las complicaciones ocurren con mayor frecuencia en pacientes adultos y dependerá del tipo de quiste. La resolución quirúrgica tiene un excelente pronóstico con más del 90% de éxito y una baja mortalidad 6%.^{5, 8, 11}

Los pacientes que presentaron un quiste de colédoco deben permanecer en seguimiento periódico de por vida, especialmente los que presentaron el Tipo I y IV ya que el riesgo de colangiocarcinoma aumenta con el tiempo del 20-30% incluso después de la exéresis.^{4,10}

Conclusiones

A pesar de que el quiste de colédoco sea una entidad rara el galeno debe tenerlo en cuenta en pacientes jóvenes que presenten sintomatología que se correlacione con la patología, de la misma manera el uso de ecografía abdominal ante la sospecha ya que el acceso universal disminuye el tiempo de diagnóstico y una intervención oportuna.

Conflicto de interés

Los autores declaran no tener conflicto de interés.

Referencias bibliográficas

1. López-Marcano A, de la Plaza-Llamas R, Ramia JM, Al-Shwely F, Gonzales-Aguilar J, Medina Velasco A. Abordaje laparoscópico del quiste de colédoco tipo II. *Gastroenterología y Hepatología*. 1 de diciembre de 2017;40(10):678-80.
2. Medina Lira AK, Mayorga Soto AJ, Frigerio P. Choledochal cyst Todani IA case report. *Int J Surg Case Rep*. 5 de octubre de 2016;28:293-5.
3. Arrieta A, Manzano A, Navarro D, Durango R. Dilema en el diagnóstico de quiste de colédoco. Reporte de un caso. *Revista GEN*. 20 de octubre de 2016;65(3):237-9.
4. Vaquero Sosa E, Bodas Pinedo A, Llanos D, Soto C, Rivilla F, Maluenda Carrillo C. Quiste de colédoco como causa de dolor epigástrico. *Anales de Pediatría*. 1 de marzo de 2013;78(3):191-2.
5. Hernández-Barragán AL, González-Galván PB, Leal-Cirerol E, Salgado-Sangri RE. Quiste de colédoco gigante. Reporte de caso. :4.
6. Soto-Darias IC, García-Romera Á, Rodríguez-Castellano D, Bravo-Felipe A, Alarcó-Hernández A. Quiste de colédoco gigante. Una causa inusual de ictericia obstructiva en el adulto. *Gastroenterología y Hepatología*. 1 de noviembre de 2019;42(9):562-3.
7. Soto-Solis R, Waller LA. Quiste de colédoco tipo IVa de Todani. *Revista de Gastroenterología de México*. 1 de julio de 2019;84(3):400-1.
8. Martínez-Ordaz JL, Morales-Camacho MY, Centellas-Hinojosa S, Román-Ramírez E, Romero-Hernández T, de la Fuente-Lira M. Quiste de colédoco y embarazo. Reporte de 3 casos y revisión de la bibliografía. *Cirugía y Cirujanos*. 1 de marzo de 2016;84(2):144-53.
9. Giha S, Redondo Y, Quintero G. Quiste de colédoco: diagnóstico y manejo intraoperatorio. *Pediatría*. 1 de abril de 2016;49(2):64-7.
10. Nambiar L, Alex A, Siskind E, Shen AW, Fan C, Grimaldi G, et al. Type VI Choledochal Cyst-An Unusual Presentation of Jaundice. *Int J Angiol*. diciembre de 2016;25(4):263-5.
11. Budipramana VS, Saraswati PA. Type VI choledochal cyst: A case report. *Int J Surg Case Rep*. 19 de febrero de 2020;68:111-4.