

**Trombosis mesentérica segmentaria postgastrectomía parcial vertical laparoscópica.****Laparoscopic vertical partial postgastrectomy segmental mesenteric thrombosis.**

Iván Patricio Loaiza Merino\*, Fabián Eduardo Yopez Yerovi\*\*, Johana Monserrath Salguero Lozada\*\*\*, Cristhian Xavier Merino Lema\*\*\*\*

\* Médico tratante de Cirugía General del Hospital General Ambato del Instituto Ecuatoriano de Seguridad Social IESS.

\*\* Médico tratante de Cirugía General del Hospital General Ambato del Instituto Ecuatoriano de Seguridad Social IESS.

\*\*\* Médico residente de Cirugía General del Hospital General Ambato del Instituto Ecuatoriano de Seguridad Social IESS.

\*\*\*\* Médico residente de Cirugía General del Hospital General Ambato del Instituto Ecuatoriano de Seguridad Social IESS

[johita\\_s22@hotmail.com](mailto:johita_s22@hotmail.com)

**Resumen.**

**Introducción:** La trombosis mesentérica segmentaria postgastrectomía es una complicación poco frecuente de estos procedimientos quirúrgicos. Su etiopatogenia está relacionada con el daño endovascular previo, secundario a antecedentes de procesos patológicos tales como diabetes mellitus, obesidad, hipertensión arterial.

**Objetivo:** Describir un caso clínico de trombosis mesentérica segmentaria postgastrectomía parcial vertical laparoscópica.

**Material y métodos:** Estudio descriptivo retrospectivo, presentación de caso clínico.

**Resultados:** Se describe un caso clínico de Trombosis mesentérica segmentaria postgastrectomía parcial vertical laparoscópica. Se trata de un paciente de 46 años con antecedentes de diabetes mellitus y obesidad, a quien se le practicó una cirugía bariátrica para tratamiento de su obesidad, no hubo complicaciones intraoperatorias. Durante su estancia hospitalaria recibió anticoagulación, posterior a un período a dos semanas presenta súbitamente un cuadro de dolor abdominal difuso, y posterior a ser reintervenido, se encuentra como hallazgo isquemia mesentérica segmentaria con compromiso de pared intestinal. Las comorbilidades fueron factores de riesgo para el desarrollo de la isquemia.

**Conclusiones:** El tromboembolismo mesentérico es una de las complicaciones menos frecuentes de los procedimientos de cirugía metabólica, pudiéndose considerar como un caso atípico, en este tipo de pacientes se presentan una serie de comorbilidades y factores de riesgo que conllevan a tener una alteración de coagulación. La resolución quirúrgica y la anticoagulación postoperatoria fueron trascendentales en su evolución.

**Palabras clave:** Trombosis, Mesenterio, Embolia, Tromboembolia

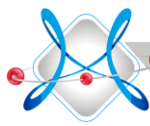**Abstract.**

**Introduction:** Postgastrectomy segmental mesenteric thrombosis is a rare complication of these surgical procedures. Its pathogenesis is related to previous endovascular damage, secondary to a history of pathological processes such as diabetes mellitus, obesity, hypertension.

**Objective:** To describe a clinical case of laparoscopic vertical partial postgastrectomy segmental mesenteric thrombosis.

**Material and methods:** Retrospective descriptive study, clinical case presentation.

**Results:** A clinical case of laparoscopic vertical partial postgastrectomy segmental mesenteric thrombosis is described. It is a patient of 46 years with a history of diabetes mellitus and obesity, who underwent bariatric surgery to treat his obesity, there were no intraoperative complications. During his hospital stay he received anticoagulation, after a period of two weeks suddenly presents a picture of diffuse abdominal pain, and after



being reintervened, is found as a segmental mesenteric ischemia finding with a commitment to Intestinal wall. Comorbidities were risk factors for the development of ischemia.

Conclusions: Mesenteric thromboembolism is one of the least frequent complications of metabolic surgery procedures, and can be considered as an atypical case, in this type of patients there are several comorbidities and risk factors that lead to Have a clotting disorder. The surgical resolution and postoperative anticoagulation were transcendental in its evolution.

Keywords: Thrombosis, Mesentery, Embolism, Thromboembolism

Recibido: 28-4-2019

Revisado: 11-5-2019

Aceptado: 23-5-2019

### Introducción.

Las lesiones isquémicas se pueden limitar al intestino delgado o al grueso, o se pueden afectar a los dos, dependiendo de los vasos concretos afectos. La oclusión aguda de uno de los tres troncos principales que irrigan el intestino (arterias celiacas, mesentérica superior y mesentérica inferior) puede conducir a infarto de varios metros del órgano (1).

El tipo de infarto mesentérico (comúnmente la isquemia mesentérica no oclusiva, favorecida por altas dosis de catecolaminas) y el curso clínico, parecen diferir de los pacientes que presentan dolor abdominal agudo en el departamento de urgencias, donde la forma oclusiva suele encontrarse. De hecho, las catecolaminas pueden disminuir la perfusión intestinal a través de receptores adrenérgicos en pacientes con esclerosis grave y, por tanto, desencadenar una isquemia mesentérica aguda (2).

Se estima que 179.000 procedimientos bariátricos se realizan anualmente en EE. UU. Una de las complicaciones más comunes es el tromboembolismo venoso, específicamente la embolia pulmonar y la trombosis venosa profunda, lo que complica hasta el 6% de todos los casos. La trombosis de la vena Portomesentérica es una condición potencialmente peligrosa para la vida que ocurre con menos frecuencia, pero se ha divulgado después de la derivación gástrica laparoscópica como Y de Roux, de la manga gástrica laparoscópica. Recientemente, parece haber incremento de la incidencia de tromboembolismo venoso en procedimientos bariátricos y cirugías abdominales. Los pacientes sometidos a cirugía bariátrica tienen múltiples factores de riesgo para el desarrollo de tromboembolismo venoso,

incluyendo la obesidad y la inmovilidad postoperatoria (3).

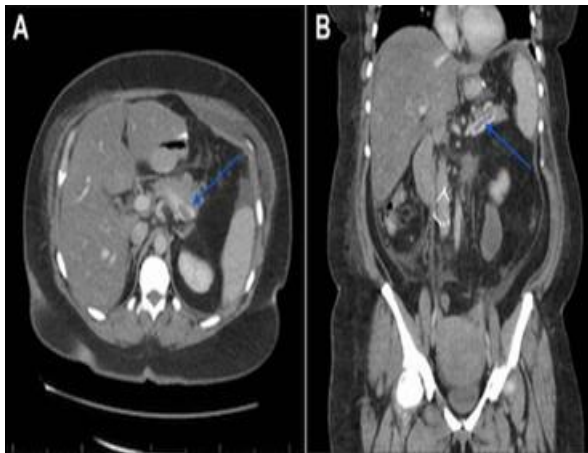
El infarto intestinal es un trastorno poco frecuente, pero grave, con una tasa de mortalidad entre el 50 y el 75%, en gran parte debida a que la ventana de tiempo entre el comienzo de los síntomas y la perforación es pequeña. Tiende a ocurrir en individuos mayores, en quienes son más frecuentes las enfermedades cardíacas y vasculares. La enfermedad abdominal preexistente también aumenta el riesgo de infarto intestinal, debido a las adherencias y la torsión. Aparecen de forma brusca dolor e hipersensibilidad intensos en el abdomen en caso de infarto transmural, a veces acompañados de náuseas, vómitos y diarrea sanguinolenta o melena franca. El cuadro puede progresar al shock y el colapso vascular en cuestión de horas. Los ruidos intestinales disminuyen o desaparecen, y el espasmo crea rigidez en tabla de la musculatura de la pared abdominal (4). Debido a que existen causas mucho más comunes de esos signos físicos, como apendicitis aguda, úlcera péptica perforada y colecistitis aguda, el diagnóstico de gangrena intestinal se puede retrasar o pasar por alto, con consecuencias desastrosas. La isquemia o el infarto del intestino pueden ocurrir en el contexto de aterosclerosis grave de la aorta y la vascularización mesentérica (5). Los émbolos de colesterol desprendidos desde vasos grandes ocluyen los vasos distales más pequeños, lo que conduce a regiones de compromiso localizado.

En segundo lugar, la vasculitis que afecta a la vascularización mesentérica puede causar lesión isquémica. Las vasculitis observadas con más frecuencia entre las que afectan al intestino son la

poliarteritis nudosa, la enfermedad de Henoch-Schönlein y la granulomatosis de Wegener.

En tercer lugar, la amiloidosis afecta comúnmente a los vasos sanguíneos mesentéricos, y de hecho se puede presentar con isquemia intestinal crónica (6). La tomografía computarizada abdominal es la modalidad de imagen elegida y tiene una sensibilidad diagnóstica del 90%, se ha establecido que la obesidad mórbida es un factor protrombótico importante para los pacientes sometidos a procedimientos bariátricos (7).

Figura 1. Imagen tomográfica de Trombosis en vena esplénica



Fuente: Archivos de Imagenología. Hospital General Ambato del Instituto Ecuatoriano de Seguridad Social IESS.

La anticoagulación con heparina sigue siendo el tratamiento más común de tromboembolismo; sin embargo, tiene una tasa de fracaso superior al 65%. En vasos parcialmente ocluidos o no ocluidos, la heparina puede facilitar la exposición del trombo a la plasmína endógena.

Cuando existe una isquemia mesentérica total que tenga oclusión completa, la plasmína activada es desviada del trombo. La anticoagulación sistémica, así como el activador plasminógeno del tejido sistémico (t-PA), no tendrían utilidad terapéutica en casos de oclusión parcial o completa de alto grado del flujo porta (8).

Cuando existe un compromiso total de la pared la resolución quirúrgica será la única opción.

La hidratación con líquidos, cristaloides y hemoderivados, es esencial para el tratamiento del paciente con sospecha de isquemia mesentérica aguda. La reanimación preoperatoria es importante para prevenir el colapso cardiovascular en la inducción de la anestesia. Para guiar la reanimación efectiva, se debe implementar un monitoreo hemodinámico temprano. Es preciso realizar una evaluación de los niveles de electrolitos y el estado del equilibrio ácido-base. Esto es especialmente cierto en pacientes con isquemia aguda mesentérica, donde puede haber acidosis metabólica grave e hipercalemia debido a infarto intestinal subyacente y reperfusión.

La terapéutica con vasopresores debe usarse con precaución, y la hidratación parenteral debe ser en menor volumen para evitar la sobrecarga de líquidos y el síndrome del compartimiento abdominal, para evitar shock hipovolémico. (9).

#### **Objetivo:**

Describir un caso clínico de trombosis mesentérica segmentaria postgastrectomía parcial vertical laparoscópica.

#### **Material y métodos:**

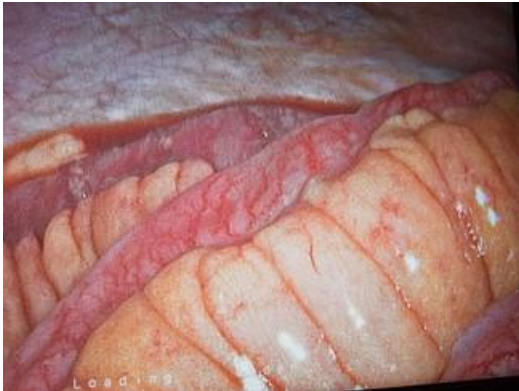Estudio descriptivo retrospectivo, presentación de caso clínico.

#### **Resultados**

Se trata de un paciente masculino de 46 años, con antecedentes patológicos de diabetes mellitus no insulínica desde hace 6 años, psoriasis desde hace 6 años, obesidad con IMC: 36.1 por lo que se decide gastrectomía parcial vertical laparoscópica procedimiento sin complicaciones, con hallazgo de estómago de características normales de aproximadamente de 27 cm de longitud, en el posquirúrgico se emplea isocoagulación con heparina de bajo peso molecular a dosis de 60 miligramos subcutáneo cada día, se realiza control post quirúrgico a los 8 días, al momento asintomático, a las 2 semanas presenta dolor abdominal y a los 20 días postquirúrgicos al persistir con dolor abdominal progresivo, intenso, localizado en mesogastrio, sin irradiaciones, se solicita paraclínica para valoración sin hallazgos relevantes, al no mejorar cuadro de dolor abdominal con analgésicos, se decide laparoscopia diagnóstica la misma que se convierte a laparotomía, con los siguientes hallazgos: líquido hemático libre de más o menos

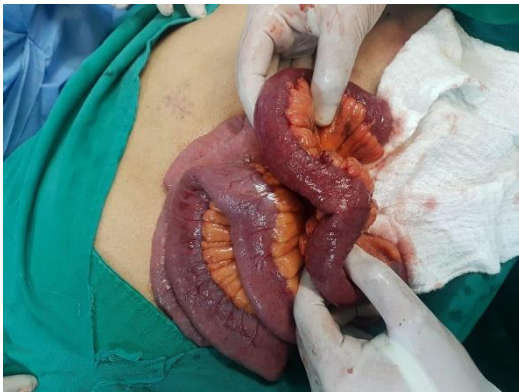500 ml, isquemia segmentaria de yeyuno e íleon desde 25 cm de ángulo de Treitz y hasta 120 cm de válvula ileocecal, remanente gástrico de características normales, colon normal. Se realiza resección intestinal (yeyuno e íleon) más anastomosis latero lateral con sutura mecánica más colocación de drenaje.

Figura 2. Laparoscopia diagnóstica



Fuente: Archivos de Cirugía. Hospital General Ambato del Instituto Ecuatoriano de Seguridad Social IESS.

Figura 3. Isquemia segmentaria de yeyuno e íleon



Fuente: Archivos de Cirugía. Hospital General Ambato del Instituto Ecuatoriano de Seguridad Social IESS.

En el posoperatorio se inicia tratamiento con nutrición parenteral total, antibióticoterapia y anticoagulación con heparina de bajo peso molecular a dosis 60 miligramos subcutánea cada 12 horas, con evolución favorable. Tuvo una

evolución satisfactoria, con buena tolerancia oral. La tomografía de abdomen y pelvis para control reportó trombosis de vena mesentérica superior, porta y eje espleno portal. Por lo que se decidió el alta hospitalaria, con tratamiento anticoagulante oral: Dabigatran 110 miligramos cada 12 horas.

El seguimiento ambulatorio, por consulta externa de Cirugía General y Cirugía Vascular a los tres meses determinó disminuir la anticoagulación con Dabigatran a una dosis de 75 miligramos diarios, la cual se mantiene en la actualidad. El paciente se encuentra asintomático, con control metabólico.

### Discusión:

Nos ocupa un paciente con antecedentes de diabetes mellitus y obesidad que fue sometido a gastrectomía parcial terapéutica, que, en el periodo posquirúrgico, presentó un dolor de abdomen agudo, diagnosticado como isquemia mesentérica segmentaria.

Los factores de riesgo son los que determinan la aparición o no de esta complicación poco frecuente post quirúrgica, el cuadro clínico del paciente fue atípico.

La isquemia mesentérica segmentaria se considera una complicación poco frecuente de procedimientos de gastrectomía vertical. De igual manera, la sintomatología no es clara, por lo tanto se requiere de suspicacia y alto índice de sospecha, así como tomar en consideración factores etiológicos que incluyen estasis venoso por aumento de la presión intrabdominal, manipulación intraoperatoria, lesión del endotelio esplácnico y estados de trombosis sistémica. Los pacientes suelen ser diagnosticados al realizar tomografía computarizada, Ecografía doppler portal y Resonancia magnética. (10),

La sintomatología de este caso no era concluyente para diagnóstico de isquemia mesentérica segmentaria.

Las complicaciones de las cirugías bariátricas incluyen a la trombosis de la vena mesentérica superior, no se debe obviar en un paciente con dolor abdominal súbito, intenso en el periodo post quirúrgico de cirugía bariátrica así no tenga signos que hagan sospechar esta complicación. El tratamiento incluye terapia anticoagulante,



vigilancia clínica, monitorización por el laboratorio, aunque la resección quirúrgica fue la mejor opción en el caso descrito (11).

Aunque existen varias publicaciones relacionadas con este tipo de complicaciones, sin embargo, realmente son poco frecuentes y están mediadas por factores de riesgo no controlados. Un caso similar donde se describe una trombosis portal y mesentérica cuya presentación fue similar al caso que se presenta, provocó una reducción del retorno venoso, edema de la pared intestinal, alteración en la perfusión microvascular, distensión intestinal, infarto segmentario, este era un paciente masculino de 31 años de edad, originario de Haití (raza afroamericana), sin antecedentes personales patológicos relevantes. (12).

Otro caso publicado, una mujer de 38 años, con un tiempo de evolución y cuadro clínico similar al caso analizado. Tenía antecedentes de Epilepsia, se le realizó gastrectomía en manga por Laparoscopia, sin complicaciones. Llevó tratamiento con anticoagulantes, suspendió la medicación a las 4 semanas y se presentó el cuadro (13).

En una revisión sistemática de la literatura de 10 años, sobre el tratamiento de esta patología, que incluyó 5951 pacientes, sometidos a gastrectomía de manga laparoscópica; 18 presentaron trombosis venosa portomesentérica reconocida (0,3%). El índice de masa corporal medio fue de 41,8. El 39% tenía antecedentes personales o familiares de trombosis venosa profunda. El tiempo promedio de diagnóstico fue de 13 días (rango 5-25). El tratamiento fue con anticoagulación en el 94%. Un solo paciente requirió tratamiento quirúrgico con resección intestinal (14).

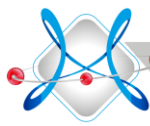
## Conclusiones

El tromboembolismo mesentérico es una de las complicaciones menos frecuentes de los procedimientos de cirugía metabólica, pudiéndose considerar como un caso atípico, en este tipo de pacientes se presentan una serie de comorbilidades y factores de riesgo que conllevan a tener una alteración de coagulación. La resolución quirúrgica y la anticoagulación

postoperatoria fueron trascendentales en su evolución.

## Referencias bibliográficas

1. Villagrán R, Smith , Rodriguez , Flores , Cariaga , Araya. Portomesenteric Vein Thrombosis After Laparoscopic Sleeve Gastrectomy: Incidence, Analysis and Follow-Up in 1236 Consecutive Cases. OBESITY SURGERY. 2017;; p. 1.
2. R G, W B, MN , M , JR. What predicts the outcome in patients with intestinal ischemia? A single center experience. Journal Surgery. 2019;; p. 1 - 7.
3. Bridges F, Jennifer Gibbs , Christopher Hoehmann. Laparoscopic Sleeve Gastrectomy Complicated by Portomesenteric Vein Thrombosis: a Case Series. obesity surgery. 2017;; p. 1 - 8.
4. Singh P, Sharma , Gandhi , Nelson. Acute mesenteric vein thrombosis after laparoscopic gastric sleeve surgery for morbid obesity. Surgery for Obesity and Related Diseases. 2010;; p. 1 - 2.
5. Tan SBM, Hopkins , Greenslade. Portomesenteric vein thrombosis in sleeve gastrectomy: a 10-year review. Surgery for Obesity and Related Diseases. 2018;; p. 1 - 5.
6. Belnap L, Rodgers GM, Cottam. Portal vein thrombosis after laparoscopic sleeve gastrectomy: presentation and management. Surgery for Obesity and Related Diseases. 2016;; p. 1 - 8.
7. Bain K, Kassapidis , Meytes. Trombosis de la vena portomesentérica después de la gastrectomía de manga laparoscópica: ¿son los trastornos hematológicos subyacentes el culpable? 2018 enero;; p. 1 - 5.
8. Belnap L, Zaver , Cottam , Surve. What is the optimal treatment of superior mesenteric Vein/Portal vein thrombosis after bariatric



surgery? Is SMA directed t-PA the answer. SURGERY AND OBESITY. 2012;; p. 1 - 15.

9. Bala M, Kashuk. Acute mesenteric ischemia: guidelines of the World Society of Emergency Surgery. World J Emerg Surg. 2017;; p. 12 - 38.

10. Franco J, Juan del Castillo , Álvaro Velásquez , Juan Martín. Trombosis portal tras Cirugía Bariátrica Laparoscópica Revisión y aporte de 3 nuevos casos. bariátrica y metabólica iberoamericana. 2011;; p. 1 - 5.

11. International Journal of Surgery. Complications of bariatric surgery: Presentation and emergency management. International Journal of Surgery. 2017; 27: p. 77 - 81.

12. Ávila MET, Arce Liévano , Cuendis Velázquez. Síndrome abdominal agudo por trombosis venosa mesentérica y portal. Informe de un caso y revisión del tema. Revista de la Facultad de Medicina (México). 2017;; p. 1 - 10.

13. S A, R. Trombosis del eje portal espleno-mesentérico después de la gastrectomía laparoscópica con manga : un caso poco frecuente. International Journal of Surgery Case Reports. 2018;; p. 29 - 31.

14. SBM T, Greenslade J, D. Portomesenteric vein thrombosis in sleeve gastrectomy: a 10-year review. SURGERY FOR OBESITY AND RELATED DISEASES. 2018;; p. 271 - 275.