

**Hemorragia subaracnoidea a propósito de un caso****Apropos of a case subarachnoid hemorrhage**

Portero Montero Nancy Guadalupe \*, Naranjo Perugachi Jeaneth del Carmen \*\*, Sunta Ruiz Mario Leopoldo\*\*\*, Bayas Azogue Carolina Estefanía\*\*\*\*

\* Doctora en Medicina y Cirugía, Especialista en Medicina de Emergencias y Desastres. Hospital General Docente Ambato

\*\* Docente de la Universidad Técnica de Ambato. Médico tratante y Jefe del servicio de Emergencia del Hospital Provincial Ambato. Doctora en Medicina y Cirugía, Especialista en Medicina de Emergencias y Desastres

\*\*\* Docente de la Universidad Técnica de Ambato. Médico tratante del servicio de Emergencia del Hospital Provincial Ambato, Doctor en Medicina y Cirugía, Especialista en Medicina de Emergencias y Desastres

\*\*\*\* Médica General.

Email de contacto: [nporteromontero@yahoo.es](mailto:nporteromontero@yahoo.es)

**Resumen.**

**Introducción:** La Hemorragia Subaracnoidea (HSA) es una patología relativamente frecuente en las Unidades de Tratamiento Intensivo, con elevada morbilidad, mortalidad y requiere de manejo multidisciplinario. La Tomografía Axial Computarizada como herramienta de diagnóstico es necesaria para detectar un aneurisma cerebral, especialmente mediante la Angiotomografía cerebral. Este estudio permite visualizar el sistema vascular cerebral y detectar sus alteraciones vasculares. El diagnóstico precoz evita sus complicaciones que pueden comprometer la vida o su calidad ulterior.

**Objetivo:** Describir un caso clínico de Hemorragia Subaracnoidea.

**Material y métodos:** Estudio descriptivo retrospectivo, presentación de caso clínico.

**Resultados:** Se presenta el caso de una paciente de 62 años de edad, quien en forma súbita presenta cefalea intensa, sin antecedentes patológicos de Hipertensión Arterial. Se recibe en el área crítica, hemodinámicamente estable, consciente, con Glasgow 14/15. Se diagnostica presuntivamente un Accidente Cerebro Vascular, se realizó tomografía axial computarizada (TAC), la cual reveló la presencia de imágenes hiperdensas laminares en cisternas basales, y posteriormente se procedió a realizar la angiotomografía cerebral que confirmó la existencia de aneurisma roto.

**Conclusiones:** La precisión diagnóstica en Emergencias permite adoptar la conducta terapéutica efectiva ante pacientes con hemorragia Subaracnoidea por aneurisma roto.

**Palabras clave:** Hemorragia Subaracnoidea, Tomografía axial Computarizada, Angio –TAC, Cefalea

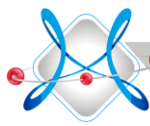**Abstract.**

**Introduction:** The subarachnoid hemorrhage (SAH) is a relatively frequent pathology in units of intensive treatment, with high morbidity, mortality and requires multidisciplinary management. The computerized Axial Tomography as a diagnostic tool is required to detect a cerebral aneurysm, particularly through cerebral angiography. This study allows you to visualize the cerebrovascular system and detect their vascular alterations. Early diagnosis prevents complications that may compromise the life or their subsequent quality.

**Objective:** To describe a clinical case of subarachnoid hemorrhage.

**Material and methods:** retrospective descriptive study, clinical case presentation.

**Results:** The case of a 62-year-old patient, who suddenly presents intense headache, no pathological history of hypertension arises. It is received in the area of critical, hemodynamically stable, conscious, with Glasgow 14/15. Is presumptively diagnosed a stroke onset, was computed tomography (CT), which revealed the



presence of hiperdensas images laminar in basal cisterns, and then proceeded to make the cerebral angiography. It confirmed the existence of ruptured aneurysm. Conclusions: The diagnostic accuracy in emergency allows to adopt effective therapeutic behavior in patients with subarachnoid hemorrhage by ruptured aneurysm.

Key words: hemorrhage subarachnoid, axial CT, Angio - CT, headache

Recibido: 26-6-2018

Revisado: 29-8-2018

Aceptado: 30-8-2018

### Introducción.

La hemorragia subaracnoidea es una de las patologías cerebrovasculares más frecuentes en nuestro medio con una mortalidad elevada aproximadamente de un 50% y produce secuelas en el 7 al 8% de los pacientes, con un impacto en la vida de quienes la padecen, a pesar de los recientes e importantes avances en su diagnóstico y tratamiento.

La Hemorragia Subaracnoidea espontánea de causa aneurismática (HSAa) constituye un derrame hemático arterial en el espacio subaracnoideo provocado por la rotura de un aneurisma cerebral. Se trata de una enfermedad con una historia natural extremadamente grave que afecta a personas de edad media y que asocia una elevada morbimortalidad (1).

La evolución de los pacientes con HSA una mortalidad prehospitalaria y hospitalaria alta y una significativa morbilidad. El 34% de los casos ocurre durante actividades no estresantes, y un 12% durante el sueño. Entre los signos y síntomas más frecuentes está la cefalea, la cual se describe como de inicio brusco, intenso e inusual. Aproximadamente la mitad de los casos presenta una pérdida transitoria de la conciencia al inicio del cuadro. Alrededor de la mitad de los pacientes presenta alguna alteración del sensorio, que puede variar desde la obnubilación hasta el coma.

Sin tratamiento, aproximadamente la mitad de los individuos que sufren una HSA mueren dentro de los primeros 30 días que siguen al evento. Dos terceras partes de estas muertes ocurren en las primeras 48 horas, siendo la principal causa de muerte y morbilidad el efecto del sangrado inicial y subsecuente.

Los pacientes con HSA requieren un adecuado manejo peri operatorio en una unidad de cuidados intensivos (UCI), lo que está asociado con un mejor pronóstico.

### Objetivo:

Describir un caso clínico de HSA y sus complicaciones.

### Material y métodos:

Estudio descriptivo retrospectivo, presentación de caso clínico.

### Resultados

Paciente femenina de 62 años de edad, residente en Pelileo, divorciada, comerciante. Antecedentes patológicos personales: Tiroidectomía Total. Antecedentes patológicos familiares: Sin antecedentes de importancia.

Historia de la Enfermedad Actual: Paciente con inicio abrupto de cefalea de holocraneana intensa 10/10 de 4 horas de evolución, se inició en región frontal y se irradia posteriormente hasta región occipital sin causa aparente, acompañada de vómito en proyectil abundante tipo alimentario y mareo, que no permite la estabilidad de la paciente; es trasladada al Hospital Básico donde realizan tomografía cerebral y posteriormente transferida a Hospital General Docente Ambato (HGDA). Al momento de la atención en Área crítica de Emergencia, la paciente se encuentra despierta pero con cefalea intensa, se monitoriza encontrándose TA: 130/80 mmHg, FC: 54x` FR: 20x` T<sup>a</sup>: 36.4 C° SO2: 90%. Al examen físico: paciente conciente, orientada en tiempo, espacio y persona, pupilas isocóricas, normorreactivas, reflejo corneal presente, lenguaje claro, coherente, facies algicas. Cuello: rigidez de nuca ++/+++. ENE: No signos de focalidad Neurológica, no toma de pares craneales, no déficit motor. Glasgow 14/15(O3, V5, M6) apertura ocular al estímulo verbal.

Se diagnostica presuntivamente un Accidente Cerebro Vascular,.

Estando hemodinamicamente estable se procede a realizar exámenes complementarios tanto de laboratorio encontrándose sus resultados dentro de límites normales y examen tomográfico con los hallazgos siguientes:

Tomografía Cerebral: se observa imagen hiperdensa difusa, de 1 mm de grosor que ocupa cisternas de la Base y surcos Subaracnoideos. Clasificada en escalas de Fisher II, Hunt y Hess II y escala de WFNS II.

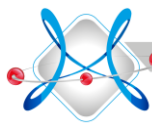
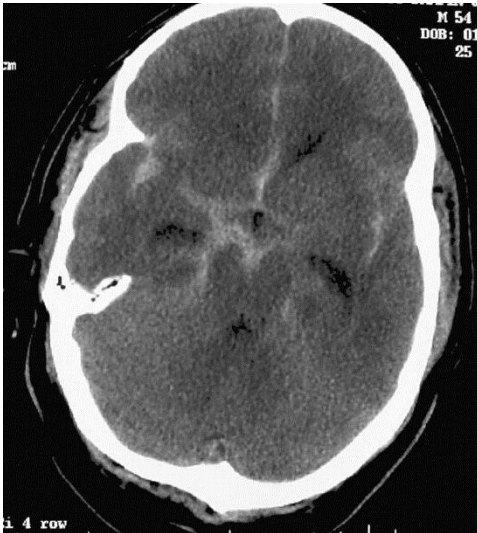


Figura 1. Tomografía computarizada craneal sin contraste donde se aprecia una Hemorragia Subaracnoidea.



Fuente: Departamento de Imagenología HGDA

La paciente permaneció con cefalea y fue trasladada a una Unidad Hospitalaria de tercer nivel en donde le realizan Angio TAC llegando a la conclusión diagnóstica de Hemorragia Subaracnoidea de aspecto Aneurismático. El tratamiento definitivo fue Embolización con coils, y no se reportaron complicaciones.

El postoperatorio transcurrió sin incidencias y la paciente fue dada de alta a su domicilio una semana después de la intervención. Se realizaron controles al primer mes y tercer mes con estabilidad al tratamiento.

#### Discusión:

Uno de los factores clínicos que inciden en la HSA es la Hipertensión Arterial, constituyendo una población donde la prevención no es un hábito.<sup>1,2</sup>

La formación de aneurismas cerebrales tiene predisposición genética la mayoría de pacientes jóvenes tienden a formar nuevos aneurismas y los pacientes adultos mayores son diagnosticados tardíamente, lamentablemente cuando el aneurisma ya se rompió.<sup>3,4,5</sup> De los pacientes atendidos en el servicio de Emergencia, un pequeño porcentaje sobreviven, la mayoría de ellos requerirán traslado a una Unidad de tercer nivel de atención donde se pueda garantizar su solución quirúrgica.

En nuestro caso hay que considerar que la paciente no fue diagnosticada previamente de hipertensión arterial, ni se realizaron exámenes complementarios para considerar un aneurisma cerebral por lo tanto el síntoma más importante la CEFALEA subita<sup>6,7,8</sup> que se presentó ayudó a considerar la probabilidad de hemorragia subaracnoidea por aneurisma roto, siendo la causal para una hipertensión arterial inicial y posterior a la patología ya instaurada HSA.<sup>9,10,11.</sup>

El tratamiento quirúrgico es recomendable en las primeras 24 horas especialmente en pacientes conscientes y sin focalidad neurológica, para evitar Resangrados, Edema Isquemia Cerebral.<sup>12,13</sup> Con el aumento de las técnicas modernas de neuroimagen, cada vez es más frecuente tener que tomar una decisión ante un paciente portador de un aneurisma incidental.<sup>14,15</sup> El tratamiento ideal en estos casos todavía es objeto de discusión debido a diversidad de malformaciones vasculares y la localización de las mismas.<sup>16,17.</sup>

#### Conclusiones

La Hemorragia Subaracnoidea pertenece al grupo de accidente cerebrovascular hemorrágico que constituye un desafío diagnóstico e implica intervenciones complejas y multidisciplinarias.

A pesar de los avances realizados en métodos diagnósticos, estrategias quirúrgicas, procedimientos intervencionistas y cuidados médicos, esta patología continúa con altas tasas de morbimortalidad provocando una catástrofe neuroquirúrgica.

Con medidas de prevención se evitaría disminuir la morbimortalidad tan alta que tenemos en nuestro medio, ya que la mayoría de los pacientes fallecen en las primeras 24 horas por el daño cerebral.

#### Referencias bibliográficas

1. Femke N.G, van't Hof MD. Gene risk load according to the site of intracranial aneurysms. *Neurology Journal*. 2014 July; 83(1).
2. SOSA PEREZ CMMJ. Pacientes con Hemorragia Subaracnoidea en mala situación neurológica, estudio de factores pronósticos. *Sociedad Española de Neurocirugía*. 2014 May; 26(1).
3. Romero. CPE. Manejo de la Hemorragia Subaracnoidea no Traumática en la Sala de Emergencia. *Revista Argentina Publicación Trimestral*. 2017 Apr; 23(3).
4. Rivero Rodríguez SMFC. Factores Asociados a una evolución desfavorable en la Hemorragia



- Subaracnoidea Aneurismàtica. Revista Neurologia. 2017 Mar; 32(1).
5. Gustavo JB. Parada cardíaca debido a Hemorragia Subaracnoidea Simulando un Síndrome Coronario Agudo. Revista Colombiana de Cardiología. 2017 Jan; 7(1).
6. Suarez Quezada Alexis AAA. Mortality Prediction in Patients with Spontaneous Supratentorial Intracerebral Hemorrhage. revista Finlay. 2016 Mar; 6(1).
7. Ortega J.M.. Aneurysmal subarachnoid hemorrhage. Neurología Argentina. 2017 Jan; 7.
8. Benjamin W.Y HFYN. Systematic review of clinical prediction tools and prognostic factors in aneurysmal subarachnoid hemorrhage. International Journal of Neurosurgery and Neurosciences. 2015 Agosto; 6(135).
9. Rivero Rodríguez SM. Anestesia para el Tratamiento Quirúrgico de Aneurismas Cerebrales. Revista Colombiana de Neurología. 2015 Feb; 43(1).
10. Anabel B. Pronóstico de la Hemorragia Subaracnoidea Espontánea. Relación entre Glucemia al ingreso y estado clínico al egreso y alta hospitalaria. Medicina Clínica. 2012; 114(16).
11. Romero F. Manejo general en Cuidados Intensivos del paciente con Hemorragia Subaracnoidea Espontánea. Medicina Intensiva. 2013 Oct; 32(7).
12. Adrià A. Mortalidad hospitalaria en la Hemorragia Subaracnoidea. Experiencia del RECV. Medicina Clínica. 2014; 114(5).
13. Arikan F VJ. Hemorragia Subaracnoidea Aneurismática: resultados de un estudio piloto. Revista de Neurocirugía. 2016 Feb; 25(1).
14. Rodríguez García P.L. Diagnosis of delayed cerebral ischaemia and cerebral vasospasm in subarachnoid haemorrhage. Revista de Neurología. 2013 Jan; 25(5).
15. Miranda Hernandez LF. Factors associated with poor outcome for aneurysmal subarachnoid haemorrhage in a series of 334 patients. Revista de Neurología. 2017 Feb; 15(2).
16. Muñoz-Guillén N.M. LLR. Del vasoespasmo a la lesión Cerebral Precoz: una nueva frontera en la investigación de la Hemorragia Subaracnoidea. Revista de Neurología. 2013 Jan; 28(5).
17. Vivancos J GFFR. Guía de Atención Clínica en Hemorragia Subaracnoidea. Sistemática
- Diagnóstica y Tratamiento. Revista Neurología. 2014; 29(6).