

**Quiste pulmonar congénito como causa de neumonías recurrentes. A propósito de un caso**  
**Congenital pulmonary cyst as a cause of recurrent pneumonias. About a case**

Dra. Ruth Aurelia Mejía O. \* Angela Lissette Guevara A. \*\*

\*Médico especialista en Pediatría del Hospital General Ambato IESS. Docente de la Catedra de Pediatría Universidad Técnica de Ambato.

\*\* Estudiante Carrera Medicina Facultad de Ciencias de la Salud. Universidad Técnica de Ambato.

**Resumen.**

**Introducción:** Un quiste pulmonar se define como un espacio de parénquima pulmonar que contiene aire o líquido; se presentan asintomáticos o con infecciones respiratorias recurrentes. Se desarrolla por la separación de un segmento de uno de los bronquios principales, como resultado de una gemación anómala del intestino primitivo, con predilección por los lóbulos pulmonares inferiores. Tiene una incidencia mundial baja y pocos casos reportados por la literatura.

**Objetivo:** Describir un caso clínico de Quiste pulmonar congénito como causa de neumonías recurrentes

**Material y métodos:** Estudio descriptivo retrospectivo, presentación de caso clínico.

**Resultados:** Se presenta el caso de una preescolar de 4 años con antecedente de infecciones respiratorias a repetición que es diagnosticada de quiste pulmonar congénito mediante hallazgos imagenológicos, durante el estudio de la patología respiratoria recurrente, tratada quirúrgicamente con lobectomía, con excelentes resultados.

**Conclusiones:** Las infecciones respiratorias recurrentes es decir al menos 2 episodios en un año son la principal manifestación de los quistes pulmonares congénito en niños preescolares y escolares que requieren una investigación exhaustiva del aparato respiratorio del niño, ya que una de las principales causas son las malformaciones pulmonares, como es el quiste pulmonar.

**Palabras clave:** Quiste pulmonar congénito

**Abstract**

**Introduction:** A lung cyst is defined as a lung parenchyma space that contains air or fluid; They appear asymptomatic or with recurrent respiratory infections. The separation of a segment of one of the main bronchi was developed, as a result of an anomalous budding of the primitive intestine, with a predilection for the lower pulmonary lobes. It has a worldwide incidence and few cases reported by the literature.

**Objective:** To describe a clinical case of recurrent lung disease as a cause of recurrent pneumonias.

**Material and methods:** Retrospective descriptive study, clinical case presentation.

**Results:** We present the case of a 4-year-old preschool with a history of respiratory infections, a repeat that is diagnostic of congenital pulmonary cyst by imaging findings, during the study of recurrent respiratory pathology, treated surgically with lobectomy, with excellent results.

**Conclusions:** Recurrent respiratory infections ie at least 2 episodes in a year are the main manifestation of congenital lung cysts in preschool and school children that require a thorough investigation of the child's respiratory system, and that one of the main causes are pulmonary malformations, as is the pulmonary cyst.

**Keywords:** Congenital Pulmonary Cyst

**Recibido:** 11-7-2019

**Revisado:** 07-8-2019

**Aceptado:**08-8-2019

## Introducción.

Las malformaciones pulmonares congénitas constituyen una alteración del desarrollo de las distintas estructuras pulmonares en el periodo embriológico y fetal. Representan aproximadamente el 10% de todas las malformaciones congénitas, siendo las más frecuentes aquellas que alteran el árbol bronquial, parénquima pulmonar y estructuras vasculares. La localización más común de estas malformaciones son el mediastino posterior e intrapulmonar. (1)

Se desarrollarían a partir de la gemación anómala del intestino primitivo. Y depende del tiempo de aparición, si esta separación ocurre en forma precoz, el quiste permanece en el mediastino y si ocurre en forma tardía, entre 26-40 días de la vida fetal, se originan los quistes de ubicación periférica, mientras que si la formación fue muy temprana existe compromiso esofágico. Los quistes pueden tener comunicación con la vía aérea, están formados por una delgada pared propia de cartilago, musculo liso y glándulas bronquiales; Las lesiones varían ampliamente en tamaño y pueden afectar desde un lóbulo entero, un segmento e incluso comprometer todo un pulmón, o afectar ambos pulmones, aunque ocurre más frecuentemente en los lóbulos inferiores, sin embargo, 85-95% de los casos ocurre en un solo lóbulo. (2)

Un quiste pulmonar se define como un espacio de parénquima pulmonar que contiene aire o líquido y puede afectar uno o ambos pulmones. (3)

Son una causa rara pero significativa de morbilidad en niños y adultos jóvenes que presentan dificultad respiratoria y neumonías a repetición. Su incidencia es baja, 1 en cada 10.000 a 35.000 embarazos. (4)

Suelen ser asintomáticos, siendo un hallazgo casual en la radiografía de tórax o presentar síntomas de compresión de la vía aérea o infecciones recurrentes cuando tiene comunicación con la vía aérea. (5)

Ante el hallazgo en una radiografía de tórax de un ensanchamiento del mediastino o una imagen quística pulmonar única, se debe sospechar la presencia de un quiste broncogénico. Y si hay

sintomatología puede ser por la hiperinsuflación del quiste, con la consiguiente compresión del tejido circundante o debido a una infección de la cavidad quística. (1)

## Objetivo

Describir un caso clínico de quiste pulmonar congénito como causa de neumonías recurrentes.

## Material y métodos

Estudio descriptivo retrospectivo, presentación de caso clínico.

## Resultados

Descripción del caso: Paciente femenina de 4 años 7 meses de edad. Sin Antecedentes prenatales, natales, y postnatales de importancia, con inmunizaciones completas para la edad. Con antecedentes patológicos personales de infecciones respiratorias altas y neumonías recurrentes, hospitalizada, desde los 3 años por 4 ocasiones.

Alergia a las mascotas y roncadora nocturna. Sin antecedentes quirúrgicos Antecedentes patológicos familiares: hipotiroidismo, cáncer de vesícula, cáncer de próstata y vitiligo

La paciente es ingresada a hospitalización con historia de alza térmica y tos productiva, precedidas de faringoamigdalitis, con aumento de la sintomatología, con signos de dificultada respiratoria. Al examen físico se encontraba con palidez generalizada, taquipneica, taquicárdica, febril, saturaciones bajo de 90%, decaída. Valleix maxilares positivos. Tórax con leves retracciones subcostales, a nivel pulmonar murmullo vesicular disminuido en base izquierda, crepitantes bilaterales.

Paraclínica: leucocitosis con neutrofilia, PCR, pro calcitonina, IgE sérica elevadas, anemia normocítica normocrómica.

**Tabla1. Resultados de Laboratorio**

Biometría Hemática	
Leucocitos	15.30
Neutrófilos	82.6
Linfocitos	23.3
Eosinófilos	0.8
Glóbulos rojos	3.93

<b>Hemoglobina</b>	<b>11</b>
<b>Hematocrito</b>	<b>33.3</b>
<b>VCM</b>	85.0
<b>MHC</b>	28.1
<b>Plaquetas</b>	300.000
<b>Química sanguínea</b>	
<b>Procalcitonina</b>	<b>3.09</b>
<b>IgE</b>	<b>1637</b>
<b>PCR</b>	<b>9</b>

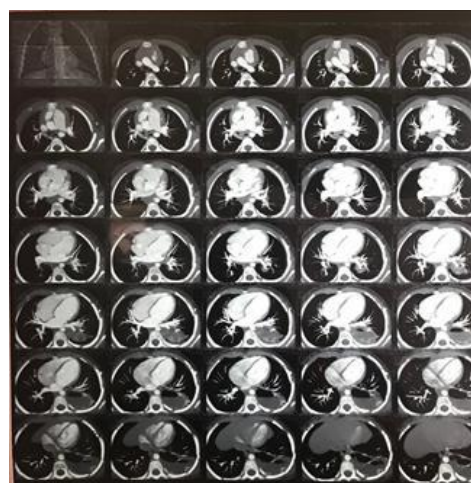
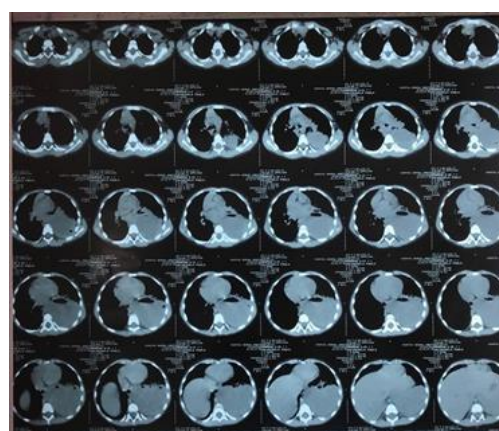
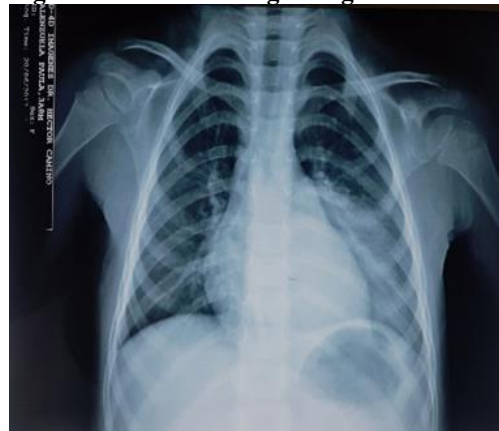**Fuente:** Datos tomados de la historia clínica

Radiografía simple de tórax: Se evidencia imagen cavitada en lóbulo inferior de pulmón izquierdo con nivel hidroaéreo compatible con quiste pulmonar. Aumento de la trama broncovascular izquierda.

Tomografía simple de tórax: Se evidencia imagen sugestiva de quiste a nivel para cardíaco izquierdo que compromete lóbulo inferior. Imagen sugestiva de condensación pulmonar a nivel de base pulmonar izquierda.

Angiotomografía torácica: masa quística con nivel hidroaéreo, paredes gruesas de aproximadamente 76 mm que ocupa los segmentos pulmonares 6, 9, 10, con vasos aferentes gruesos provenientes de la arteria lobar inferior izquierda, rama de la arteria pulmonar. Hallazgos en relación con una malformación adenomatoidea quística sin secuestro pulmonar.

**Figura 1. Estudios imagenológicos**



**Fuente:** Datos tomados de la historia clínica

Ecografía: parénquima pulmonar con aumento de la ecogenicidad en base pulmonar izquierda, con imágenes nodulares quísticas.

#### Tratamiento

Durante la hospitalización la paciente recibe oxigenoterapia, más antibióticos por vía intravenosa, con cefalosporinas de tercera generación, antipiréticos, y nebulizaciones  $\beta_2$  agonistas, y se realiza interconsulta a la especialidad de Cardiotorácica es valorada e indican tratamiento quirúrgico.

Realizan resección quirúrgica del quiste pulmonar, con decorticación y lobectomía del lóbulo inferior izquierdo; encontrándose al mismo enfisematoso, fibrotico y con contenido mucopurulento en su interior. Es necesario durante el tratamiento colocación de tubo torácico, oxígeno, antibióticoterapia y fisioterapia respiratoria. La paciente presenta evolución favorable, recibe el alta hospitalaria, y le realizan seguimiento ambulatorial, en los que la niña se presenta asintomática.

#### Discusión

Se trata de una preescolar, sin antecedentes prenatales, natales y postnatales de importancia. Que presenta antecedente de infecciones de vías respiratorias altas y bajas a repetición. Hospitalizada por 4 ocasiones en 1 año por neumonías, por lo que se solicita estudios radiológicos identificándose un quiste pulmonar congénito, como causa de los cuadros infecciosos. Que amerita manejo quirúrgico

En los niños sanos, especialmente en edad preescolar, el riesgo de neumonía es mayor durante el otoño e invierno y cuando se encuentran en condiciones de hacinamiento por lo general al comenzar a asistir a las guarderías, donde es más probable la propagación de un sinnúmero de virus respiratorios. Otros factores de riesgo es la edad menor de cinco años, antecedentes de prematuridad y desnutrición. 4

Según la literatura, la ocurrencia de dos o más episodios de neumonía en 12 meses se denomina como Neumonía recurrente, por lo que es necesario mayor investigación. El paciente puede

presentar períodos relativamente cortos de bienestar clínico, un crecimiento y un examen físico normal, con respuesta rápida al tratamiento y una recuperación completa después del episodio. (5)

Sin embargo, hay niños que requieren investigaciones adicionales como aquellos con períodos cortos de bienestar intercríticos. Es así que ante un paciente en investigación diagnóstica, sin historial de aspiración de cuerpo extraño o tuberculosis y presentando imagen de condensación en el segmento posterior del lóbulo inferior izquierdo en la radiografía de tórax, una de las hipótesis diagnósticas que se debe pensar es la malformación pulmonar. (5)

El quiste pulmonar congénito se define como una formación quística unilocular, redondeada de entre 2 y 10 cm en relación con el árbol traqueobronquial. En general no tienen comunicación con vía aérea. Poseen una delgada pared de epitelio pseudoestratificado ciliado con contenido mucoso que puede contener glándulas bronquiales, músculo liso y cartilago. De acuerdo a su localización se clasifican como intrapulmonares o mediastinales. Son más frecuentes a nivel de la carina (50%). Se pueden asociar a otras malformaciones. (1)

Algunos causan síndrome de dificultad respiratoria al nacer que amenaza la vida, mientras que otros aparecen en la infancia media como un hallazgo incidental en la radiografía. La mayoría de los pacientes sintomáticos se presentan con dificultad respiratoria progresiva o infecciones torácicas repetidas con cambios quísticos en la radiografía de tórax. (6)

Presentaciones clínicas típicas:

- Disnea insidiosa o neumotórax espontáneo.
- Incidentalmente hallado quistes o neumonía recurrente.
- Signos y síntomas de infección pulmonar primaria. (6)

Dependiendo de sus características, tendrá diferente cuadro clínico:

- Únicos: asintomáticos.
- Múltiples: Tos, fiebre, expectoración fétida o hemoptisis.
- Quistes a tensión: Disnea, dolor torácico, cianosis o sobrecarga cardíaca.

El contenido del quiste en general es agua, sustancia proteica mucosa o depósitos de calcio y niveles de fluido de aire en quistes infectados. Los quistes tienen predilección por los lóbulos inferiores. (3)

El diagnóstico suele ser un hallazgo en una radiografía de tórax en la que se identifica una imagen redondeada de contenido sólido (o aéreo si tiene comunicación con la vía aérea) especialmente a nivel de mediastino medio, pudiendo además evidenciarse desplazamiento de sus estructuras. En la Rx de tórax rutinaria por infecciones a repetición (neumonías recurrentes):

- Se observan áreas circulantes hiperclaras, de paredes finas, con escasas imágenes lineales muy delgadas en vez de trama pulmonar normal.
- Miden de 2 a 10 cm en promedio.
- Desciende la hemidiafragma homolateral.
- Se desplaza el mediastino al lado opuesto.
- Quiste con líquido: hiperdenso, con límites bien definidos
- Quiste infectado: límites mal definidos
- Quistes múltiples: Imagen en racimo de uvas o panal de abeja. (2)

Entre otros estudios para el diagnóstico, se tiene TAC, Broncografía, ECO prenatal, gammagrafía de ventilación-perfusión. (1)

La ecografía es considerada como método de elección de para la búsqueda de malformaciones congénitas pulmonares con lo que de evita exponer al paciente pediátrico a la radiación excesiva. (5)

El diagnóstico diferencial con otra patología se basa principalmente en los hallazgos de las imágenes por resonancia magnética y la tomografía computarizada que pueden confirmar la naturaleza quística o sólida de la masa y ayudar en el diagnóstico diferencial con neumatoceles, neumonía abscedada, quiste hidatídico, hernia diafragmática, duplicación intestinal anterior, secuestro pulmonar, enfisema lobar congénito pulmonar. (3)

El neumatocele y el quiste hidatídico son las patologías, con las que establecer un diagnóstico diferencial resulta más difícil por sus características radiológicas similares al quiste pulmonar congénito. (8)

El tratamiento consistirá en dos puntos, el primero con observación, tratar primero la infección y

esperar a la involución o desaparición en semanas y segundo un tratamiento quirúrgico que comprende: Segmentectomía, Lobectomía o Neumonectomía. (9)

La resección quirúrgica del quiste por toracotomía amplia o videotoracoscopia es el tratamiento de elección, o eventualmente la lobectomía, si el quiste es intrapulmonar. Una vez extirpado, permite una buena expansión del parénquima pulmonar adyacente y la recuperación completa de la función pulmonar. También se describe como procedimiento temporal o paliativo la aspiración mediastinal, transparietal o transbronquial del quiste cuando los pacientes tienen alguna contraindicación para la cirugía. (10)

La lobectomía toracoscópica completa o segmentectomía se ha convertido recientemente en un tratamiento quirúrgico ampliamente utilizado para el quiste congénito, pero en algunos casos pueden surgir problemas importantes, como un espacio de trabajo limitado en sobre todo en los recién nacidos, sin embargo en niños mayores es la técnica de elección. (11)

Esta técnica asegura la eliminación completa de la lesión, a diferencia de la segmentomía. La mayoría de los cirujanos apoyan la lobectomía como la única forma de asegurar la eliminación completa de los quistes y evitar el riesgo de malignidad futura. (13)

En pacientes asintomáticos, la recomendación de tratamiento sigue siendo controvertida, entre el manejo expectante, con seguimiento clínico y radiológico a largo plazo y la profilaxis con escisión quirúrgica antes de que aparezcan signos adversos, esta decisión se basa en las características del quiste como: tamaño, número, presencia de un componente sólido, sin embargo estos criterios están mal definidos y son arbitrarios y se consideran con un nivel de evidencia (Grado V) tipo "opinión de expertos". (11)

Argumentos a favor de la observación:

- Hallazgo incidental y paciente asintomático
- Posibilidad de regresión
- Riesgos relacionados al procedimiento quirúrgico

Argumentos a favor de la intervención quirúrgica:

- Alto riesgo de infecciones recurrentes, que complica la cirugía



- Malignización de las lesiones (indistinguibles por imágenes)
- Riesgo de neumotórax o aumento súbito de volumen de los quistes
- Recuperación rápida post-quirúrgica en niños pequeños asintomáticos
- Crecimiento compensatorio pulmonar. (12)

En cuanto a los resultados postquirúrgicos, a pesar de que desafortunadamente, solo hay poca información en la literatura los estudios realizados demuestran que no hay disminución aparente en la función pulmonar después de la cirugía, y se encontró que no existen diferencias significativas entre los pacientes y controles sanos. Por lo que estos niños deben tener normal tolerancia al ejercicio y calidad de vida normal. (13)

### Conclusión

Las infecciones respiratorias recurrentes es decir al menos 2 episodios en un año son la principal manifestación de los quistes pulmonares congénito en niños preescolares y escolares, no así en los neonatos donde generalmente es asintomática. Por lo que ante todo episodio de neumonías recurrentes acompañados de una mala respuesta al tratamiento y en ausencia de factores de riesgo de neumonías se debe comenzar una investigación exhaustiva del aparato respiratorio del niño, ya que una de las principales causas son las malformaciones pulmonares, como es el quiste pulmonar.

El diagnóstico que en la mayoría de casos es incidental, o durante la búsqueda de la causa de la recurrencia de las infecciones de vías respiratorias bajas, está basado en pruebas imagenológica como radiografía simple de tórax, y tomografía torácica, suelen ser suficientes.

El tratamiento de elección es la lobectomía por toracotomía amplia. Con buenos resultados manteniendo adecuada capacidad funcional pulmonar, con un estilo de vida normal, tal como se comprobó en el presente caso.

### Referencias bibliográficas

1. Nuvia Suárez, Sergio Piloña, Omar Vara. (2014). Quiste Pulmonar Congénito. Revista de Ciencias Médicas de Pinar del Río.

Obtenido de [http://scielo.sld.cu/scielo.php?script=sci\\_arttext&pid=S1561-31942014000300017](http://scielo.sld.cu/scielo.php?script=sci_arttext&pid=S1561-31942014000300017).

2. Giubergia, D. V. (2014). Malformaciones pulmonares congénitas. Obtenido de <http://www.neumologia-pediatria.cl/wp-content/uploads/2017/06/malformaciones-congenitas.pdf>.

3. Salinas D. (2016) patología pulmonar congénita: evaluación y manejo perinatal. Elsevier Revista Médica Clínica Las Condes. Obtenido de <http://www.elsevier.es/es-revista-revista-medica-clinica-las-condes-202-pdf-S071686401630058X>.

4. Aditi Jain, K Anand, Saurabh Singla, and Ashok Kumar. (2013). Congenital Cystic Lung Diseases. National Library of Medicine. doi:[10.4103/2156-7514.106620]

5. Montella S, Corcione A, Santamaria F. (2017). Recurrent Pneumonia in Children: A Reasoned Diagnostic Approach and a Single Centre Experience. International Journal of Molecular sciences. Obtenido de: <https://www.ncbi.nlm.nih.gov/pubmed/28146079>. Doi:10.3390/ijms18020296

6. Duc Ha, Md; Ruchi Yadav, Md. (Febrero de 2015). Cystic lung disease: Systematic, stepwise diagnosis. CLEVELAND CLINIC JOURNAL OF MEDICINE, 82(2). Obtenido de [https://www.mdedge.com/sites/default/files/issues/articles/Ha\\_CysticLungDisease.pdf](https://www.mdedge.com/sites/default/files/issues/articles/Ha_CysticLungDisease.pdf)

7. Pedro Mondéjar López, J. S. (2017). Malformaciones pulmonares congénitas. NEUMOPED, 279-280. Obtenido de [https://www.aeped.es/sites/default/files/documentos/18\\_malformaciones\\_pulmonares.pdf](https://www.aeped.es/sites/default/files/documentos/18_malformaciones_pulmonares.pdf)

8. Sola A. (2013) Cuidados neonatales. Descubriendo la vida de un recién nacido enfermo. Argentina: Ediciones Médicas. Obtenido de: [http://www.scielo.org.mx/scielo.php?script=sci\\_arttext&pid=S0186-23912014000600010](http://www.scielo.org.mx/scielo.php?script=sci_arttext&pid=S0186-23912014000600010)

9. Abdallah B, Bouthour H, Hellal Y, Ben Malek MR, Gharbi Y, Kaabar N. Congenital pulmonary malformations: clinical, radiological and treatment features. Tunis Med [Internet]. 2013; 91(1): [aprox. 4p.]. Obtenido de: <http://www.latunisiemedicale.com/article-medicale-tunisie.php?article=2121Codelang=en>

10. Xiang Ye MX, Zhao YL, Zhang J. Quistes pulmonares como manifestación radiológica de enfermedades benignas y malignas: errores en el diagnóstico. Arch Bronconeumol [Internet] 2012 [citado 14 May 2013]; 48(4): [aprox. 2p.]. Disponible en: <http://www.archbronconeumol.org/es/quistes-pulmonares-como-manifestacion-radiologica/articulo/90104740/>
11. Tainaka T, Uchida H, Tanaka Y. (2016). Comparing surgical outcomes of complete thoracoscopic lobectomy for congenital cystic lung disease . Med, Nagoya J. Obtenido de [https://www.med.nagoya-u.ac.jp/medlib/nagoya\\_j\\_med\\_sci/784/20\\_Tainaka.pdf](https://www.med.nagoya-u.ac.jp/medlib/nagoya_j_med_sci/784/20_Tainaka.pdf)
12. Robinson A, Romao R, Mills J, Davies D. (2018). Decision-Making Criteria for Observational Management of Congenital Pulmonary Airway Malformations (CPAMs). Journal of Pediatric Surgery, 53, 1006–1009. Obtenido de [https://www.jpedsurg.org/article/S0022-3468\(18\)30089-7/fulltext](https://www.jpedsurg.org/article/S0022-3468(18)30089-7/fulltext)
13. Kenneth K Y Wong, A. W. (Febrero de 2018). Congenital pulmonary airway malformation: advances and controversies. The Lancet. Obtenido de [https://www.thelancet.com/pdfs/journals/lanchi/PIIS2352-4642\(18\)30035-X.pdf](https://www.thelancet.com/pdfs/journals/lanchi/PIIS2352-4642(18)30035-X.pdf)