

**Hernia de Amyand, presentación de un caso.
Amyand's hernia, case presentation.**

Dr. Fabián Yepez*, Dr Iván Loaiza **, Md. Verónica Toro***, Md. Cintya Llerena ****, Md. Ibeth Ramos*****, Md. Alex Montes de Oca *****

- * Médico Especialista en Cirugía General, Instituto Ecuatoriano de Seguridad Social, Hospital General Ambato, Docentes de la carrera de Medicina en Universidad Técnica de Ambato, República del Ecuador.
- ** Médico Especialista en Cirugía General, Instituto Ecuatoriano de Seguridad Social, Hospital General Ambato, Docentes de la carrera de Medicina en Universidad Técnica de Ambato, República del Ecuador.
- *** Médico Residente, Servicio de Cirugía General, Instituto Ecuatoriano de Seguridad Social, Hospital General Ambato, República del Ecuador.
- **** Médico Residente, Servicio de Cirugía General, Instituto Ecuatoriano de Seguridad Social, Hospital General Ambato, República del Ecuador.
- ***** Médico Residente, Servicio de Cirugía General, Instituto Ecuatoriano de Seguridad Social, Hospital General Ambato, República del Ecuador.
- ***** Médico Residente, Servicio de Cirugía General, Instituto Ecuatoriano de Seguridad Social, Hospital General Ambato, República del Ecuador.

alejong2488@gmail.com

Resumen.

Introducción: Hernia de Amyand es un hallazgo donde el apéndice con o sin inflamación se encuentra en el saco de una hernia inguinal. La prevalencia es muy baja se describe entre el 0.4% y 0.13% de todas las hernias inguinales, mientras que en los niños podría alcanzar el 1%.

Objetivo: Describir un caso clínico de de hernia de Amyand.

Material y métodos: Se realizó un estudio descriptivo, retrospectivo, presentación de caso clínico sobre de hernia de Amyand.

Resultados: Se describe el caso de un paciente masculino de 54 años de edad con antecedentes de masa en región inguinal derecha, que ha ido aumentando de tamaño, desde aproximadamente 1 año de evolución, acompañado de dificultad a la deambulación, al acudir a consulta externa de cirugía en la exploración física en región inguinal derecha se evidenció masa de más o menos 3 centímetros de diámetro, reductible, en la paraclínica rangos normales, fue llevado al quirófano para reparación laparoscópica con diagnóstico de hernia inguinal derecha, donde se evidenció hernia inguinal derecha con saco herniario con contenido de apéndice cecal, condición que se conoce con el nombre de hernia de Amyand.

Conclusiones: Al evidenciar un paciente con hernia de Amyand que no es un caso común, cuando se asocia a apendicitis la prioridad es la realización de la apendicetomía y en segundo lugar la reparación del defecto herniario de la pared, con malla protésica, aunque sigue siendo controversial ante la posibilidad de infección local por apendicitis aguda, a pesar de ello se implementó esta opción terapéutica con éxito.

Palabras clave: Hernia, Apéndice, Apendicitis

Abstract.

Introduction: Amyand's hernia is a finding where the appendix with or without inflammation is found in the sac of an inguinal hernia. The prevalence is very low is described between 0.4% and 0.13% of all inguinal hernias, while in children it could reach 1%.

Objective: Describe a clinical case of Amyand hernia.

Material and methods: A descriptive, retrospective, clinical case presentation on Amyand hernia was conducted.

Results: It describes the case of a 54-year-old male patient with a history of mass in right groin region, which has been increasing in size, from about 1 year of evolution, accompanied by difficulty in wandering, when going to external surgery consultation in the physical examination in right inguinal region was shown mass about 3 centimeters in diameter, reducible, in the paraclinic normal ranges, was taken to the operating room for laparoscopic repair with diagnosis of right inguinal hernia, where it was evidenced right inguinal hernia with herniary sac with cecal appendage content, a condition known as Amyand's hernia.

Conclusions: When a patient with Amyand hernia is not a common case, when associated with appendicitis the priority is the realization of the appendectomy and secondly the repair of the herniary defect of the wall, with prosthetic mesh, although it is still controversial in the face of the possibility of local acute appendicitis infection, this therapeutic option was nevertheless successfully implemented.

Keywords: Hernia, Appendix, Appendicitis

Recibido: 15-7-2019

Revisado: 07-8-2019

Aceptado: 08-8-2019

Introducción.

El nombre de Hernia de Amyand es utilizada para describir la presencia del apéndice dentro de un saco herniario inguinal, independientemente de la condición del apéndice (2). Denominada así en honor al cirujano Claudius Amyand quien en 1735, realizó la primera apendicectomía en una hernia inguinal incarcerada que contenía una apendicitis perforada con fistula enterocutánea en un niño de 11 años, y dio nombre a dicha patología (3).

Es una patología infrecuente. El apéndice cecal no inflamado dentro de una hernia inguinal se ha reportado una incidencia entre el 0.5 % y el 1 % de todas las hernioplastias en adultos, mientras que, en los niños, podría alcanzar el 1% (6), esta frecuencia disminuye cuando además presentan apendicitis aguda (0.08-0.13%) (4)

Generalmente, aunque es relativamente fácil diagnosticar una hernia, se necesita una evaluación ultrasónica o tomográfica para determinar la presencia de un apéndice inflamado o intacto dentro del saco herniario, siendo difícil su diagnóstico por imágenes por lo que durante la resolución quirúrgica se convierte en un hallazgo la presencia de la Hernia de Amyand. (9)

El cuadro clínico es el de una hernia inguinal y por lo general, se presenta como un bulto inguinal o inguinoescrotal, más común en el lado derecho y

con menor frecuencia imita una hernia inguinal incarcerada o estrangulada y depende su sintomatología principalmente del estado inflamatorio en que se encuentre el apéndice.

Existen varias teorías para la ocurrencia de esta hernia. Debido a un apéndice largo que apunta hacia la ingle o reflejos peritoneales sueltos y ciego redundante, el apéndice cecal puede alcanzar el saco herniario y atascarse. (8)

El tratamiento de la hernia de Amyand y el abordaje quirúrgico dependen al igual que en cuadro clínico del estado que presente el apéndice (5)

Losanoff y Basson propusieron una clasificación al enfrentar esta rara condición, (11,13):

□ Tipo 1: Apéndice normal en una hernia inguinal. Manejo: Reducción de hernia, colocación de malla.

□ Tipo 2: Apendicitis aguda en una hernia inguinal sin sepsis abdominal. Manejo: Apendicectomía, reparación primaria de hernia sin prótesis

□ Tipo 3: Apendicitis aguda en una hernia inguinal con sepsis de la pared abdominal y abdominal. Manejo: Laparotomía, apendicectomía y reparación primaria de hernia sin prótesis

□ Tipo 4: Apendicitis aguda en una hernia inguinal con patología concomitante abdominal. Manejo: Igual que el tipo 3 más el manejo de la enfermedad concomitante.

En algunos casos descritos por varios grupos de cirujanos se realizó la reparación laparoscópica de hernia de Amyand con tendido de malla de

polipropileno combinada con apendicetomía a pesar de las características aparentemente normales del apéndice, obteniendo buenos resultados, sin complicaciones postoperatorias. (5) La mayoría de autores consideran indicada la apendicetomía solo en los casos donde el apéndice este inflamado; sin embargo otros autores eligen tratar a todos sus pacientes con apendicetomía, se fundamentan en que así evitarán procedimientos posteriores, y la ausencia del apéndice evitará futuras dificultades diagnósticas (12, 13). como en nuestro caso el apéndice no presentó signos inflamatorios y se decidió realizar una apendicetomía profiláctica, más el reparó de la hernia inguinal con malla de polipropileno, obteniendo buenos resultados.

Un abordaje laparoscópico es factible y seguro pudiendo ser más ventajoso teniendo en cuenta su papel en el diagnóstico o confirmación de la hernia, y al permitir explorar la cavidad abdominal se puede encontrar otras patologías concomitantes, convirtiéndose en una herramienta terapéutica al mismo tiempo.

Es importante también mencionar la clasificación de las hernias inguinales: siendo un esquema sencillo y ampliamente utilizado el de Nyhus:

Tipo I.- Hernia inguinal indirecta: anillo inguinal interno normal (p. ej., hernia pediátrica)

Tipo II.- Hernia inguinal indirecta: anillo inguinal interno dilatado, pero pared inguinal posterior intacta; sin desplazamiento de los vasos epigástricos inferiores profundos.

Tipo III.- Defecto de la pared posterior

A. Hernia inguinal directa

B. Hernia inguinal indirecta: anillo inguinal interno dilatado, que comprime medialmente o destruye la fascia transversal del triángulo de Hesselbach (p. ej., hernia escrotal masiva, por deslizamiento o en pantalón)

C. Hernia femoral

Tipo IV.- Hernia recurrente

A. Directa

B. Indirecta

C. Femoral

D. Combinada

Objetivo

Describir un caso clínico de de hernia de Amyand.

Material y métodos

A descriptive, retrospective, clinical case presentation on Amyand hernia was conducted.

Resultados

Paciente masculino de 54 años de edad, nacido y residente en la ciudad de Salcedo, con antecedentes de hernia inguinal derecha evidenciando una masa pequeña que ha ido incrementado de tamaño desde hace aproximadamente 1 año, acompañado de dolor en región inguinal derecha y dificultad a la deambulacion, por lo que acude por consulta externa de cirugía general de IESS, Hospital General Ambato, al examen físico: paciente vigil, hidratado, afebril, álgido, saturando 98 % al aire ambiente, Frecuencia cardiaca: 72 latidos por minuto.

presión arterial: 125/75 mm Hg, en la exploración física: en corazón se ausculta soplo cardiaco sistólico grado II, en región inguinal derecha se evidenció masa de más o menos 3 cm de diámetro, suave reductible y doloroso a la palpación.

En lo que respecta a paraclínica dentro de parámetros normales: recuento leucocitario 5.400 células/mm³ sin neutrofilia, TP 10.6 segundos, TTP 25 segundos, Creatinina 0.8 mg/dl, Glucosa 95.6 mg/dl

Se programa cirugía con diagnóstico de hernia inguinal derecha, teniendo como plan realizar hernioplastia preperitoneal transabdominal laparoscópica (TAPP). Durante la intervención quirúrgica, se evidenció una hernia inguinal derecha indirecta con saco herniario con contenido de apéndice cecal firmemente adherida, anillo inguinal profundo dilatado, elementos de cordón espermático normales, apéndice de características normales, base apendicular de buena calidad.

Por lo que al concluir con el diagnóstico de hernia de Amyand se realiza durante el procedimiento una reparación laparoscópica del defecto herniario con malla de polipropileno con la técnica tipo TAPP, combinada con apendicetomía, sin complicaciones durante la misma.

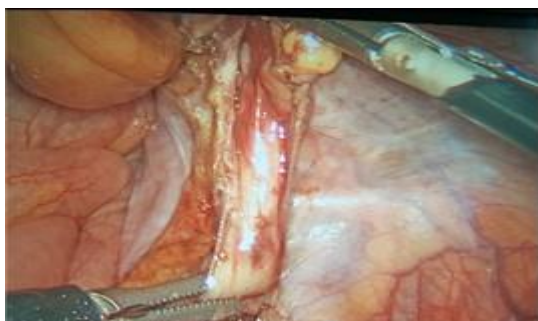A continuación, se adjunta las imágenes de los hallazgos junto con el procedimiento realizado:

Procedimiento realizado:

1. Asepsia y Antiseptia
2. Colocación de campos quirúrgicos

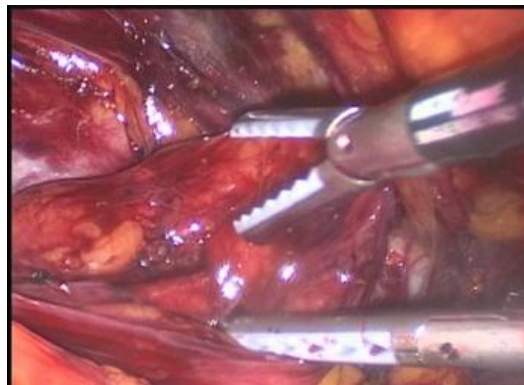3. Incisión supraumbilical y colocación de trocar 1 con técnica abierta
 4. Formación de neumoperitoneo.
 5. Colocación de trocar 2 y 3 bajo visualización directa
 6. Apertura de peritoneo parietal de medial a lateral
 7. Disección de espacio de Bogros e identificación de estructuras (Fig. 1)
 8. Disección de Espacio de Retzius
 9. Identificación de Ligamento de Cooper
 10. Disección de saco Herniario
 11. Tracción de contenido de saco herniario (Fig. 2)
 12. Liberación de apéndice cecal con pinza de ligasure (Fig. 3)
 13. Tendido de malla de polipropileno de 10 por 5 cm
 14. Fijación de Malla con secure Strap (Fig. 4)
 15. Fijación de peritoneo con secure Strap
 16. Liberación de mesoapéndice con pinza de ligasure (Fig. 5)
 17. Clipaje de base apendicular con clips de Hemolook dos proximales y uno distal (Fig. 6)
 18. Sección de Base apendicular con Tijera (Maryland) para extracción de esta, colocada en guante. (Fig. 7)
- Complicaciones: ninguna
Sangrado: moderado
Drenaje: no

Figura 1. Identificación de estructuras: saco herniario con contenido de apéndice



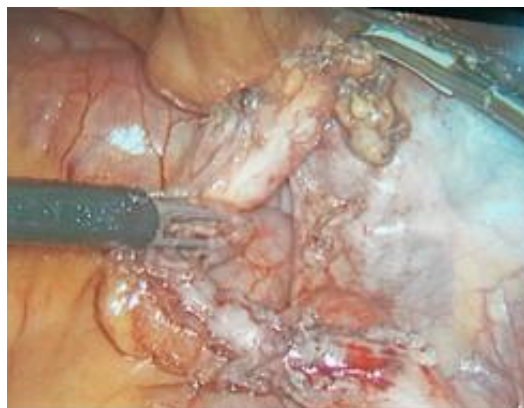Fuente: Archivo Hospital General Ambato.

Figura 2. Tracción de contenido de saco herniario



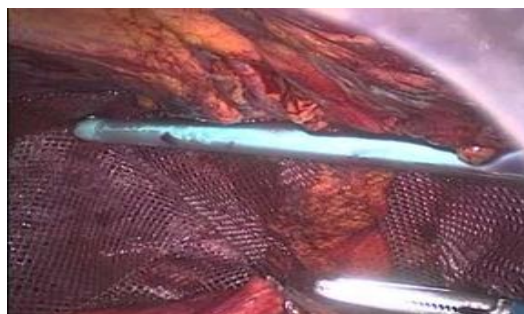Fuente: Archivo Hospital General Ambato.

Figura 3. Liberación de mesoapéndice con pinza de ligasure



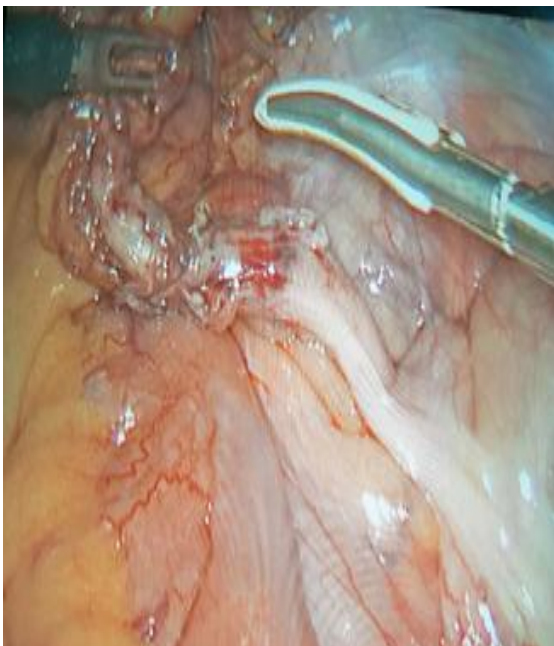Fuente: Archivo Hospital General Ambato.

Figura 4. Fijación de Malla con secure Strap



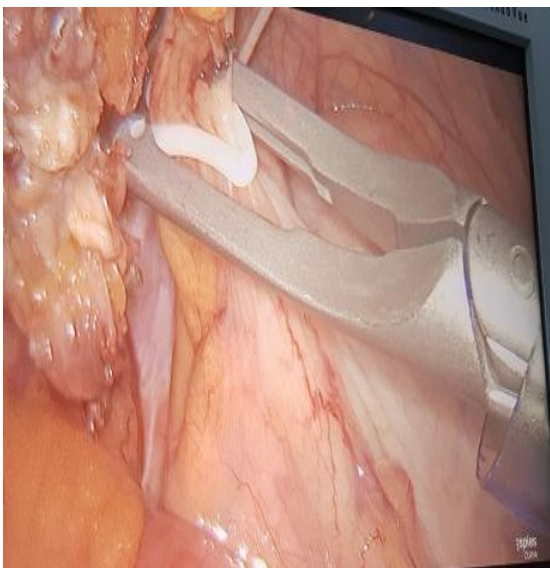
Fuente: Archivo Hospital General Ambato

Figura 5. Liberación de mesoapéndice con pinza de ligasure



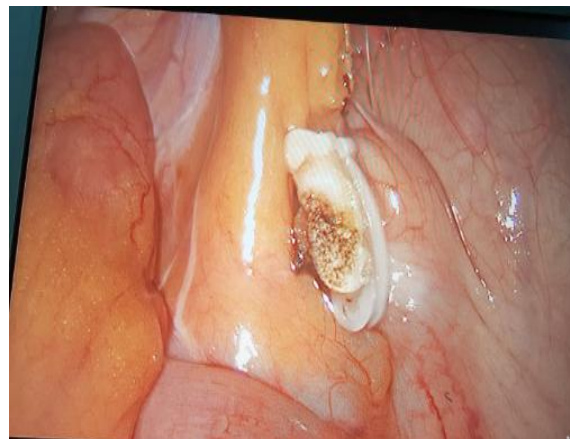Fuente: Archivo Hospital General Ambato

Figura 6. Clipaje de base apendicular con clips de Hemolock dos proximales y uno distal



Fuente: Archivo Hospital General Ambato

Figura 7. Sección de Base apendicular con Tijera (Maryland)



Fuente: Archivo Hospital General Ambato

Evolución postoperatoria favorable con egreso a las 24 horas postoperatorias, sin complicaciones quirúrgicas.

Se realizó los controles subsecuentes por la consulta externa de cirugía, con buena evolución del paciente, y el resultado histopatológico reportó apendicitis aguda incipiente más fibroma apendicular.

Discusión

Claudius Amyand fue el primer cirujano que realizó una apendicetomía en una hernia inguinal incarcerada en un niño de 11 años. Fue René Jacques Croissant de Garengot, un cirujano francés, el primero que describió una hernia de este tipo, cuatro años antes (7).

Las hernias son un problema frecuente, el 5% presentará una hernia de la pared abdominal, siendo más frecuente en la región inguinal con un 75%, sin embargo, la hernia de Amyand se desconoce su verdadera prevalencia, se estima que es baja entre el 0.4% y 0.13% de todas las hernias inguinales, mientras que en los niños podría alcanzar el 1%. (1)

En el Ecuador hay varios casos reportados, como el publicado por Ramírez Rivera y colaboradores en un infante de 45 días de nacido con hernia inguinal bilateral, donde se encontró el apéndice en el saco herniario derecho (10).

Conclusión

Se concluye que la prevalencia de la hernia de Amyand sigue siendo baja, a pesar de esto cada vez se reportan más casos en la literatura mundial, considerando que el abordaje laparoscópico es una opción segura y efectiva para el tratamiento de la hernia de Amyand, convirtiéndose en un método tanto diagnóstico como terapéutico enfocándose en la realización de la apendicetomía y posteriormente la reparación del defecto herniario con el uso de malla protésica, sin embargo el manejo debe ser individualizado de acuerdo a los hallazgos transoperatorios y recursos disponibles.

Referencias bibliográficas

1. Ivashchuck Galyna, Alper Cesmebasi, Edward Sorenson. Hernia: a review. Medical science monitor. 2015
2. Al Maksoud A, Ahmed A. Left Amyand's hernia: An unexpected finding during inguinal hernia surgery. International Journal of Surgery Case Reports. 2015; 14:7-9.
3. Agirre Etxabe L, Prieto Calvo M, García Etxebarria A, García González J, Sarriugarte Lasarte A, Colina Alonso A. Hernia de Amyand (tipo 2 de Losanoff) diagnosticada preoperatoriamente y tratada mediante hernioplastia con malla biológica. Revista Hispanoamericana de Hernia. 2014;2(4):169-172.
4. Angamarca E, Mendieta E, Merchan P, Matute T. Caso Clínico: Hernia de Amyand, Resolución Laparoscópica. Rev Med HJCA 2016; 8(2): 205-208.
5. Reddy P, Sahu D, Swain S, Wani M. Amyand's hernia: Our experience in the laparoscopic era. Journal of Minimal Access Surgery. 2015;11(2):151.
6. Córdova Alberto, Viscido Germán, Picón Molina Héctor. Hernia de Amyand: comunicación de dos casos reparados con técnica de Rutkow-Robbins, Revista Hispanoamericana de Hernia, 2014.
7. Sancho Muriel J., Torregrosa Gallud A., Providencia García P., López Rubio M., Arguelles B., Bueno Lledó JA. Hernia de Amyand: Presentación de tres casos y revisión bibliográfica. Rev Hispanoam Hernia 2016; 4(3):107-111.
8. Gunjan, SUHANI, PANDE Prasad, THOMAS Shaji. AMYAND'S HERNIA: OUR EXPERIENCE AND REVIEW OF LITERATURE. ABCD, arq. bras. cir. dig. 2017; 30 (4): 287-288.
9. Ciftci F. Incarcerated amyand hernia. World Journal of Gastrointestinal Surgery. 2015;7(3):47.
10. Ramírez Rivera JI, Álvarez Mena GE, Ramírez Rivera ME, Hidalgo Flores EG. Hernia de Amyand a propósito de un caso. CIRUPED 2016; 5(4).TE-08
11. Morales Cárdenas A, Ploneda Valencia C, Sainz Escarrega V, Hernández Campos A, Navarro Muñoz E, López Lizárraga C et al. Amyand hernia: Case report and review of the literature. Annals of Medicine and Surgery. 2015;4(2):113-115.
12. Sancho Muriel J, Torregrosa Gallud A, García Pastor P, López Rubio M, Argüelles B, Bueno Lledó. J. Hernia de Amyand: presentación de tres casos y revisión bibliográfica. 2018.
13. MacArthur F, Dhabuwala A. Amyand's hernia: a hybrid laparoscopic and open approach. Hernia. 2014;19(6):991-994