

**Leishmaniasis cutánea: tratamiento tardío con evolución favorable**  
**Skin leishmaniasis: late treatment with favorable evolution.**

MD. Luis Patricio Llerena Mayorga \*, OD. Johanna Leticia Ortiz González \*\*

\* Médico Residente, Hospital Básico Píllaro

\*\* Posgradista Cirugía Oral, Universidad Central del Ecuador

[luis\\_llerena\\_1991@hotmail.com](mailto:luis_llerena_1991@hotmail.com), [johanna\\_15or@hotmail.com](mailto:johanna_15or@hotmail.com)

**Resumen.**

**Introducción:** La leishmaniasis es una enfermedad zoonótica parasitaria causada por protozoos del género *Leishmania*, que se transmite al ser humano a través de la picadura del díptero hembra de la subfamilia *Phlebotomus* y *Lutzomyia*. La Organización Mundial de la Salud (OMS) clasifica la leishmaniasis como una enfermedad emergente y sin control. En todo el mundo, cada año ocurren entre 1,5 y 2 millones de casos nuevos, 350 millones corren el riesgo de contraer la enfermedad, por último, la leishmaniasis causa 70,000 muertes por año. En el Ecuador es una enfermedad en constante crecimiento endémico con presencia a nivel de 22 de las 24 provincias, con especial localización en las zonas rurales tropicales y subtropicales de la región amazónica manteniendo por disposición del ministerio de salud su reporte epidemiológico individual inmediato, pero al no contar con datos estadísticos de dichos reportes resulta un problema de salud pública y un reto constante para el personal de salud que debe afrontar la prevención y tratamiento de este tipo de enfermedad. Se presenta el caso clínico de un paciente masculino de 23 años que reside en el cantón Tiwintza provincia de Morona Santiago, el cual acude por presentar lesión ulcerada supurativa a nivel de región dorsal de mano izquierda con 2 meses de evolución.

**Objetivo:** Describir un caso clínico de Leishmaniasis cutánea con tratamiento tardío y evolución favorable.

**Material y métodos:** Estudio descriptivo retrospectivo, presentación de caso clínico.

**Resultados:** Se describe un caso clínico de paciente masculino de 23 años de edad habitante de zona amazónica con exposición a picadura de mosquito tras lo cual presenta lesión ulcerada en mano izquierda que por motivos de trabajo viaja a región sierra donde erran en el diagnóstico y tratamiento con lo cual empeora la lesión inicial por lo cual acude para atención en centro de salud de su localidad de residencia donde se diagnostica leishmaniasis cutánea y se inicia tratamiento con Antimoniato de Meglumina con cual se logra resolución favorable del caso.

**Conclusiones:** La leishmaniasis cutánea a pesar de ser una enfermedad de prevalencia tropical y debido a que en nuestro país existe un control vectorial deficiente por los factores geográficos y sociales ha aumentado su aparición en los últimos años según se evidencia en las gacetas vectoriales del MSP. Además, las unidades formativas del personal médico deben poner énfasis en las capacitaciones para una correcta prevención, así como un diagnóstico y tratamiento oportunos, puesto que la evolución rápida de las lesiones puede llegar a comprometer el bienestar de los pacientes y ser un problema de salud pública.

**Palabras clave:** Leishmaniasis, Leishmaniasis cutánea

**Introduction:** Leishmaniasis is a parasitic zoonotic disease caused by protozoa of the genus *Leishmania*, which is transmitted to humans through the bite of the female dipter of the subfamily *Phlebotomus* and *Lutzomyia*. The World Health Organization (WHO) classifies leishmaniasis as an emerging and uncontrolled disease. Worldwide, 1.5 and 2 million new cases occur each year, 350 million are at risk of contracting the disease, finally leishmaniasis causes 70,000 deaths per year. In Ecuador it is an endemic ally-endemic disease with a presence at the level of 22 of the 24 provinces, with special location in the tropical and subtropical rural areas of the Amazon region maintaining at the disposal of the Ministry of Health its immediate individual epidemiological report, but without statistical data from these reports it is a public health problem

and a constant challenge for health personnel who must face the prevention and treatment of this type of disease. The clinical case of a 23-year-old male patient residing in the tiwintza province of Morona Santiago, which comes from having ulcerated suppurative lesion at the left-hand dorsal region level with 2 months of evolution, is presented.

**Objective:** Describe a clinical case of skin Leishmaniasis with late treatment and favorable evolution.

**Material and methods:** Retrospective descriptive study, clinical case presentation.

**Results:** It describes a clinical case of male patient of 23 years of age inhabitant of Amazonian area with exposure to mosquito bite after which has ulcerated injury in the left hand that for work reasons travels to the sierra region where they err in the diagnosis and treatment which worsens the initial injury, so it is attended for care in the health center of your local it where skin leishmaniasis is diagnosed and meglumine antimoniate treatment is initiated with which favorable resolution of the Case.

**Conclusions:** Skin leishmaniasis despite being a tropical-prevalence disease and because in our country there is poor vector control due to geographical and social factors has increased its occurrence in recent years as evidenced in the gazettes VECTORS of the MSP. In addition, the training units of medical staff should emphasize training for proper prevention, as well as timely diagnosis and treatment, as the rapid evolution of injuries can compromise the well-being of be a public health problem.

**Keywords:** Leishmaniasis, Leishmaniasis cutaneous

Recibido: 11-7-2019

Revisado: 07-8-2019

Aceptado:08-8-2019

## **Introducción.**

La Leishmaniasis es calificada por la Organización Mundial de la salud en categoría I por ser una enfermedad infecciosa con carácter emergente e incontrolable. (5) Es una enfermedad zoonótica parasitaria causada por protozoos del género *Leishmania*, que se transmite al ser humano a través de la picadura de un díptero hembra de la subfamilia *Phlebotomus* y *Lutzomyia*. (1) La Organización Mundial de la Salud (OMS) clasifica la leishmaniasis como una enfermedad emergente y sin control. (6) En todo el mundo, cada año ocurren ente 1,5 y 2 millones de casos nuevos, 350 millones corren el riesgo de contraer la enfermedad, por último la leishmaniasis causa 70,000 muertes por año (6). En el Ecuador es una enfermedad en constante crecimiento endémico con presencia a nivel de 22 de las 24 provincias (3) con especial localización en las zonas rurales tropicales y subtropicales de la región amazónica; manteniendo por disposición del ministerio de salud su reporte epidemiológico individual inmediato (4), pero al no contar con datos estadísticos de dichos reportes resulta un problema de salud pública y un reto constante para el personal de salud que debe afrontar la prevención y tratamiento de este tipo de

enfermedad. El diagnóstico dado por la clínica de las lesiones y su nexo epidemiológico se confirma con la prueba de Montenegro o en zonas rurales con prueba rápida de observación directa al microscopio para observación de parásitos de la enfermedad. De acuerdo con la literatura médica reportada existe varios tratamientos utilizados como la cauterización, antibióticos-antifúngicos, uso de antimoniatos pentavalentes siendo el más conocido el Antimoniato de Meglumina utilizado en el tratamiento de casos confirmados en nuestro país.

## **Objetivo**

Describir un caso clínico de Leishmaniasis cutánea con tratamiento tardío y evolución favorable.

## **Material y métodos**

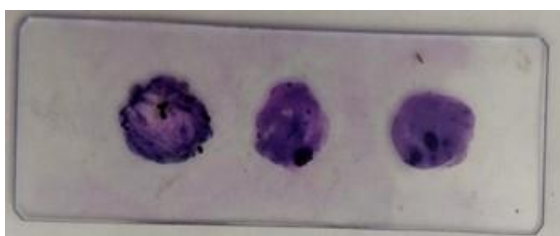
Estudio descriptivo retrospectivo, presentación de caso clínico.

## **Resultados**

Se presenta el caso de paciente masculino de 23 años de edad sin antecedentes patológicos, con residencia en el cantón Tiwintza provincia de Morona Santiago que acude por presentar lesión

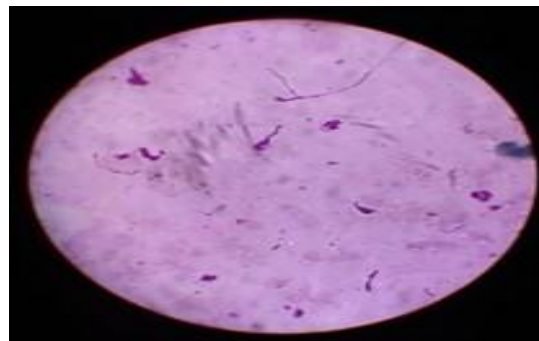
ulcerada supurativa a nivel de región dorsal de mano izquierda, por cuestiones de trabajo realiza viaje a región sierra donde visita centro de salud y diagnostican de Piodermatitis con tratamiento en base a Dicloxacilina 500 mg vía oral cada 6 horas por 7 días además de tratamiento tópico de Sulfadiazina de Plata 3 veces al día sin lograr mejoría, posteriormente por pensamiento empírico paciente se coloca Ácido de batería con lo cual lesión empeora, 15 días después regresa a ciudad de residencia habitual, al acudir a Centro de salud, al momento de valoración paciente presenta TA 100/0 mmHg, FC 65 lpm, FR 18 rpm, SAT O2 98% AA, PESO 61,4 Kg. Paciente consciente, orientado en tiempo, espacio y persona. Ruidos cardiacos normo fonéticos, rítmicos, no se escuchan soplos. Murmullo vesicular conservado, no se auscultan ruidos sobre añadidos. Abdomen suave depresible, RIG no se evidencian secreciones, extremidades: mano izquierda presencia de lesión ulcera de aproximadamente 4 cm de diámetro de bordes irregulares con supuración. Se realiza prueba para visualización directa de amastigotes en microscopio la cual resulta positiva dando como diagnostico Leishmaniasis cutánea empezando el correcto tratamiento de acuerdo a las normas del Ministerio de Salud Pública el cual menciona la utilización de Antimoniato de Meglumina (Glucantime 1.5/5ml) a dosis de 20 mg/kg/día o su constante de 0.247 cc x kg de peso, utilizando 1,2 gramos (15 cc) de Antimoniato de Meglumina diariamente con lo cual luego de 20 días de tratamiento diario presentó mejoría significativa y remisión de la lesión en mano izquierda.

**Figura 1.** Placa de raspado de tejido de lesión con tinción Giemsa



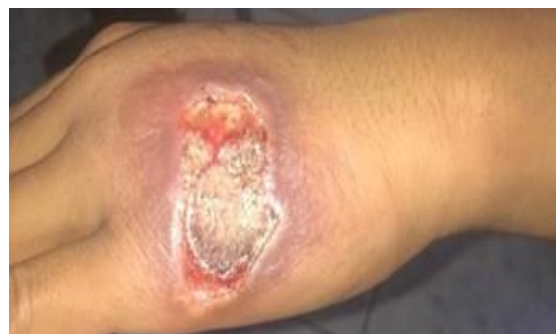**Fuente:** Archivo fotográfico Centro de Salud Santiago, Cantón Tiwintza

**Figura 2.** Placa histológica con presencia de amastigotes para diagnóstico de Leishmaniasis.



**Fuente:** Archivo fotográfico Centro de Salud Santiago, Cantón Tiwintza

**Figura 3.** Leishmaniasis Cutanea en mano izquierda, presentación clínica



**Fuente:** Archivo fotográfico Centro de Salud Santiago, Cantón Tiwintza

### Discusión

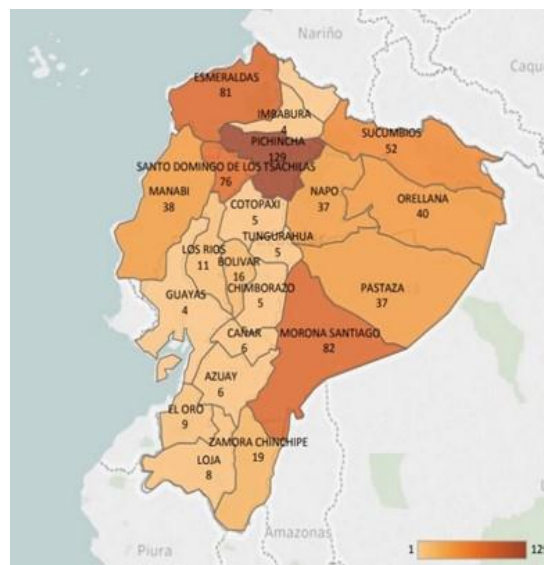
La OMS clasifica la leishmaniasis como una enfermedad de gran incidencia a nivel mundial y sin control. Es endémica en 88 países de cuatro continentes constituyendo un problema parasitario infeccioso que amerita control (5). En Ecuador se presenta en 22 de 24 provincias, evidenciándose un aumento significativo de prevalencia en la provincia de Pichincha con 129 caso seguido por Morona Santiago 82 casos y Esmeraldas 81 casos en lo que va del 2019 como podemos evidenciar en la Tabla 1. (2)

**Tabla 1:** Total de casos confirmados de Leishmaniasis Cutánea, Leishmaniasis mucocutánea por provincia Ecuador, SE01-29/2019

PROVINCIA	SE 01-28	SE 29	TOTAL
PICHINCHA	129		129
MORONASANTIAGO	81	1	82
ESMERALDAS	81		81
SANTODOMINGO	76		76
SUCUMBIOS	52		52
ORELLANA	40		40
MANABI	38		38
NAPO	37		37
PASTAZA	37		37
ZAMORA CHINCHIPE	19		19
BOLIVAR	16		16
LOS RIOS	11		11
EL ORO	9		9
LOJA	8		8
AZUAY	6		6
CAÑAR	6		6
CHIMBORAZO	5		5
COTOPAXI	5		5
TUNGURAHUA	5		5
GUAYAS	4		4
IMBABURA	4		4
CARCHI	1		1
<b>TOTAL</b>	<b>670</b>	<b>1</b>	<b>671</b>

**Fuente:** SIVE-Alerta notificación individual, Gaceta vectorial MSP

**Grafico 1.** Mapa de casos Leishmaniasis Ecuador, SE01-29/2019



**Fuente:** SIVE-Alerta notificación individual, Gaceta vectorial MSP

El género *Leishmania* constituido por varias subespecies de protozoarios flagelados y su ciclo biológico presenta dos estadios para su desarrollo, el amastigote y promastigote; además posee dos huéspedes y dos reservorios. (4) Su ciclo de transmisión está dado por la evolución de los promastigotes que a partir de la picadura de un mosquito se transforman en amastigotes en el hospedero, iniciando el desenlace de la enfermedad,

en sus manifestaciones clínicas hay variedad de lesiones cerradas como pápulas, nódulos, placas de carácter verrugoso hasta evolucionar a formas ulceradas, la mayoría de las lesiones son inodoloras. (7)

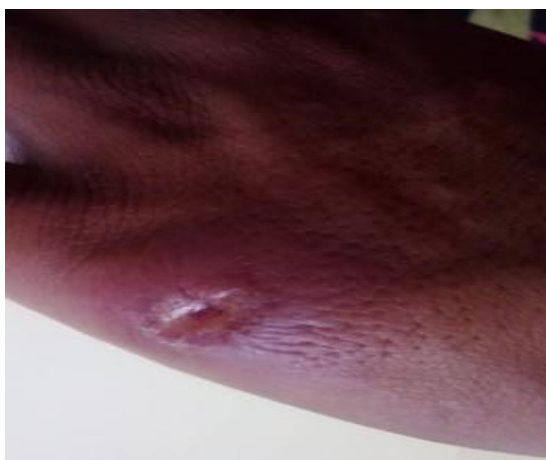En el caso del paciente se referenció una evolución de una lesión ulcerada de 1cm de diámetro hasta 4cm de diámetro de bordes irregulares, asintomática. Grafico 1.

El diagnóstico está dado por diversas pruebas que tienen especificidad, pero poca sensibilidad (5), dentro de nuestro país y de acuerdo con las zonas endémicas que es donde más se presenta la enfermedad, la utilización de la técnica de raspado de lesión con visualización de placa directa al

microscopio ha sido de gran utilidad en el diagnóstico oportuno a pesar de no ser una de las pruebas con gran eficacia (79%).

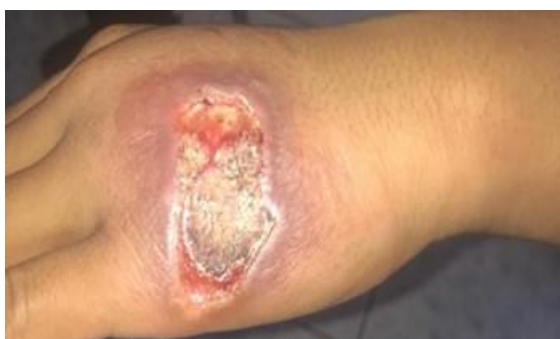La primera línea de acción en nuestro país actualmente es el uso de antimoniatos pentavalentes en su gran mayoría. El uso de termoterapia y anfotericina B no es muy utilizado por su efectividad moderada. (5) En general la dosis de antimonio como la meglumina es de 20mg/kg en dosis diaria o su constante de 0.247 x kg de peso, debiéndose cumplir por un período de 20 días con resultados clínicos favorables. (8)

**Figura 4.** Lesión inicial de leishmaniasis



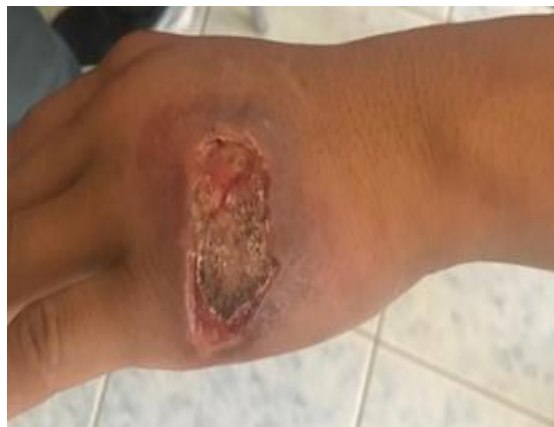**Fuente:** Archivo fotográfico Centro de Salud Santiago, Cantón Tiwintza

**Figura 5.** Valoración inicial e inicio de tratamiento de la lesión de leishmaniasis.



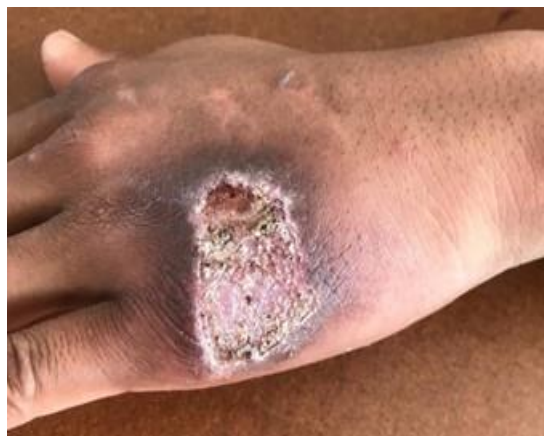**Fuente:** Archivo fotográfico Centro de Salud Santiago, Cantón Tiwintza

**Figura 6.** Evolución de la lesión de leishmaniasis posterior a la primera semana de tratamiento



**Fuente:** Archivo fotográfico Centro de Salud Santiago, Cantón Tiwintza

**Figura 7.** Evolución de la lesión de leishmaniasis al final del tratamiento.



**Fuente:** Archivo fotográfico Centro de Salud Santiago, Cantón Tiwintza

### **Conclusión**

La leishmaniasis cutánea a pesar de ser una enfermedad de prevalencia tropical y debido a que en nuestro país existe un control vectorial deficiente por los factores geográficos y sociales ha aumentado su aparición en los últimos años según se evidencia en las gacetas vectoriales del

MSP. Además, las unidades formativas del personal médico deben poner énfasis en las capacitaciones para una correcta prevención, así como un diagnóstico y tratamiento oportunos, puesto que la evolución rápida de las lesiones puede llegar a comprometer el bienestar de los pacientes y ser un problema de salud pública.

### Referencias bibliográficas

1. Navarrete C, Cevallos C, et al. Leishmaniasis cutánea causada por *Leishmania braziliensis* y uso de anfotericina B liposomal. Comunicación de un caso clínico importado. *Rev chilena Infectol.* 2018 agosto; 35(5).
2. Ministerio de Salud Pública. Gaceta Vectorial del Ecuador SIVE-Alerta. [Online].; 2019 [cited 2019 Agosto 5]. Available from: [https://www.salud.gob.ec/wp-content/uploads/2019/01/gaceta\\_vectorialesSE29.pdf](https://www.salud.gob.ec/wp-content/uploads/2019/01/gaceta_vectorialesSE29.pdf).
3. Ullauri M. Detección de ADN de kinetoplasto en vectores y posibles vectores de leishmaniasis en cuatro localidades de las provincias de Esmeraldas y Manabí. Tesis. Quito: Universidad San Francisco De Quito USFQ, Colegio de Ciencias Biológicas y Ambientales; 2017.
4. Carrillo C, Miranda M. Lesiones cutáneas por leishmaniasis, caracterización y respuesta al tratamiento local y sistémico en la población del noroccidente de pichincha desde enero 2014 hasta julio 2017. Tesis. Quito: Pontificia Universidad Católica del Ecuador, Facultad de Medicina; 2018.
5. Mancheno A, Cabezas J, Sacoto K, et al. Caso clínico: leishmaniasis cutánea diseminada (LCD). *Gaceta Médica de México.* 2017; 153.
6. Torres Guerrero, Romano M, Ruiz J, et al. Leishmaniasis: a review. *F1000Res.* 2017; 750(6).
7. Ministerio de Salud Pública. Guía para la atención clínica integral del paciente con Leishmaniasis. [Online].; 2010 [cited 2019 Agosto 5]. Available from: <https://www.minsalud.gov.co/Documents/Salud%20P%C3%BAblica/Ola%20invernal/Clinica%20Leishmaniasis.pdf>
8. Organización Panamericana de la Salud. Manual de Diagnóstico y Tratamiento de la Leishmaniasis. [Online].; 2013 [cited 2019 Agosto 5]. Available from: [https://www.paho.org/par/index.php?option=com\\_docman&view=download&alias=575-manual-de-diagnostico-y-tratamiento-de-las-leishmaniasis&category\\_slug=publicaciones-con-contrapartes&Itemid=253](https://www.paho.org/par/index.php?option=com_docman&view=download&alias=575-manual-de-diagnostico-y-tratamiento-de-las-leishmaniasis&category_slug=publicaciones-con-contrapartes&Itemid=253).
6. Torres-Guerrero, E, Quintanilla-Cedillo, MR. Leishmaniasis: a review. *ncbi.nlm.nih.gov*; 2017
7. Zerpa, O, Padrón-Nieves, M, Ponte-Sucra, A. American tegumentary leishmaniasis. Resistance in *Leishmania*. Springer; 2018
8. Roth-Damas, P, Sempere-Manuel, M. Community outbreak of cutaneous leishmaniasis in La Ribera region of Valencia, Spain: Public Health measures. *Enfermedades infecciosas y microbiología clínica.* Elsevier; 2017
9. Salvioni, OD, JoséPereira, MG. Molecular detection of *Leishmania infantum* in atypical cutaneous lesions from paraguayan patients. *Dermatology.* [pdfs.semanticscholar.org](https://pdfs.semanticscholar.org/); 2017