

Artículo de presentación de casos clínicos

**Cistoadenoma Mucinoso gigante de ovario asociado a adenomucinositis peritoneal diseminada. Reporte de caso clínico**

**Giant mucinous cystadenoma of the ovary associated with disseminated peritoneal adenomucinositis. Clinical Case Report.**

María Fernanda Calderón León \*, María Luisa Arias Loyola\*, Néstor Neil Sanches Haz\*, Rómulo Andrés Guevara Ramon \*\*, Jimmy Eligio Mendoza Cobeña\*\*\*, Ana María Vélez Astudillo\*\*\*\*, Ricardo Andrés Guin Mosquera\*\*\*\*, Jorge Eduardo Bejarano Macias\*\*\*\*, Romina Ivanna Mendoza Granda\*\*\*\*, Melissa Estefanía Coello Arias\*\*\*\*, Mariuxi Elizabeth Perero Pita\*\*\*\*\*.

\*Universidad de Guayaquil, Ecuador, <https://orcid.org/0000-0002-4121-6006>

\*Universidad de Guayaquil, Ecuador, <https://orcid.org/0000-0003-0754-0360>

\*Universidad de Guayaquil, Ecuador, <https://orcid.org/0000-0003-3658-9008>

\*\* Universidad de Cuenca, Ecuador, <https://orcid.org/0000-0003-1294-269>

\*\*\* Universidad Católica de Santiago de Guayaquil, Ecuador, <https://orcid.org/0000-0003-0338-6618>

\*\*\*\*Universidad Católica de Santiago de Guayaquil, Ecuador, <https://orcid.org/0000-0003-4478-7506>

\*\*\*\*Universidad Católica de Santiago de Guayaquil, Ecuador, <https://orcid.org/0000-0002-2046-7156>

\*\*\*\*Universidad Católica de Santiago de Guayaquil, Ecuador, <https://orcid.org/0000-0002-5367-3802>

\*\*\*\*Universidad Católica de Santiago de Guayaquil, Ecuador, <https://orcid.org/0000-0002-1321-8151>

\*\*\*\*\*Médico General, Universidad de Especialidades Espíritu Santo, Guayaquil - Ecuador

\*\*\*\*\*Médico General, Universidad de Guayaquil, Guayaquil - Ecuador

dracalderonleon@hotmail.es

Recibido: 12 de julio del 2022

Revisado: 9 de septiembre del 2022

Aprobado: 30 de septiembre del 2022

**Resumen.**

Introducción: El Cistoadenoma Mucinoso es un tumor multilocular que secreta mucina en el epitelio, se forma con mayor frecuencia en el ovario, pero también puede localizarse en el páncreas, el apéndice y en muy raras ocasiones en vejiga urinaria o a nivel retroperitoneal. Las neoplasias mucinosas son tumores en su gran mayoría benignos, sin embargo en menor porcentaje pueden ser limítrofes o potencialmente malignos. Objetivos: Esta investigación tiene como objetivo reportar un caso clínico de Cistoadenoma Mucinoso gigante de ovario asociado a adenomucinositis peritoneal diseminada. Materiales y Métodos: Se realizó un estudio descriptivo, retrospectivo para descripción de un caso clínico de Cistoadenoma Mucinoso gigante de ovario asociado a adenomucinositis peritoneal diseminada. Se obtuvo consentimiento informado de la paciente y autorización del departamento de Docencia e Investigación, para la revisión de historias clínicas y el acceso a las imágenes, para la publicación del presente caso. Caso clínico: Paciente femenina de 70 años de edad que presentó cuadro clínico de 1 año de evolución caracterizado por dolor pélvico, aumento progresivo del perímetro abdominal y sangrado uterino anormal. Al examen físico en abdomen: presenta una gran masa que ocupa todos los cuadrantes del abdomen y que provoca compresión y dificultad respiratoria. como hallazgo quirúrgico: se encontró tumoración gigante de ovario que midió 32 x24 x15 cm, con un peso de 20.000 gramos aproximadamente. Según reporte de anatomía patológica se trató de un cistoadenoma Mucinoso de bajo grado de malignidad, asociado a adenomucinositis peritoneal diseminada, lo que brinda un mejor pronóstico. Resultados: Por tratarse de una neoplasia benigna se obtuvieron resultados satisfactorios. Paciente con pronóstico bueno que actualmente se encuentra en condiciones clínicas estables, con seguimiento en los

controles periódicos. Conclusión: El cistoadenoma mucinoso es una neoplasia que puede originarse en el ovario y que puede crecer mucho más que otras masas anexiales, comportándose como benigna pero que también se reconocen como precursores del cáncer de ovario y pueden transformarse lentamente en tumores limítrofes y evolucionar hasta cáncer de ovario invasivo, por lo que, el tratamiento rápido y preciso es vital.

Palabras clave: Cistoadenoma Mucinoso, tumor gigante de ovario, adenomucinositis peritoneal diseminada.

### **Abstract**

**Introduction:** Mucinous cystadenoma is a multilocular tumor that secretes mucin in the epithelium, is most often formed in the ovary, but can also be located in the pancreas, appendix and very rarely in the urinary bladder or retroperitoneal level. Mucinous neoplasms are mostly benign tumors, however in smaller percentages they may be borderline or potentially malignant. **Objectives:** This research aims to report a clinical case of giant ovarian mucinous cystoadenoma associated with disseminated peritoneal adenomucinositis. **Materials and Methods:** A descriptive, retrospective study was performed to describe a clinical case of giant ovarian mucinous cystoadenoma associated with disseminated peritoneal adenomucinositis. Obtained informed consent from the patient and authorization from the Teaching and Research Department, for the review of clinical records and access to images, for the publication of the present case. **Clinical case:** A 70-year-old female patient who presented a clinical picture of 1 year of evolution characterized by pelvic pain, progressive increase in the abdominal perimeter and abnormal uterine bleeding. To the physical examination in abdomen: presents a large mass that occupies all quadrants of the abdomen and that causes compression and breathing difficulty. as a surgical finding: giant tumor of ovary was found measuring 32 x24 x15 cm, weighing approximately 20,000 grams. According to a pathological report, it was a low-grade mucinous cystoadenoma associated with disseminated peritoneal adenomucinositis, which provides a better prognosis. **Results:** As a benign neoplasm, satisfactory results were obtained. Patient with a good prognosis who is currently in stable clinical conditions, with follow-up at regular checkups. **Conclusion:** Mucinous cystadenoma is a neoplasm that can originate in the ovary and that can grow much more than other annex masses, Behaving as benign but also recognized as precursors of ovarian cancer and can slowly transform into bordering tumors and evolve into invasive ovarian cancer, so prompt and accurate treatment is vital.

**Keywords:** Mucinous cystadenoma, giant ovarian tumor, disseminated peritoneal adenomucinositis.

### **Introducción.**

Los ovarios son dos glándulas sensibles, que pueden afectarse por diversos factores externos y epigenéticos que conducen a la formación de múltiples patologías, tales como, las neoplasias epiteliales, que representan el 60% de todos los tumores de ovario y según su clasificación pueden ser: benignos, borderline o malignos (1-3)

La Organización Mundial de la Salud (OMS) clasifica las neoplasias de ovario en 13 categorías, siendo los tumores epiteliales la categoría más común, e incluyen los subtipos: serosos, mucinosos, endometrioides, de células claras, de Brenner, seromucinosos y carcinoma indiferenciado (4).

EL cistoadenoma mucinoso, es una neoplasia epitelial benigna, que secreta mucina en el epitelio. Se forma con mayor frecuencia en el ovario, es unilateral en el 95% de los casos, de grandes proporciones y además puede localizarse también

en el páncreas, el apéndice, vejiga urinaria y a nivel retroperitoneal (5). Representan el 80 % de los tumores mucinosos de ovario y ocurren principalmente entre la tercera y la sexta década de la vida, pero también pueden ocurrir en mujeres más jóvenes (6).

Macroscópicamente los cistoadenomas mucinosos tienen una superficie lisa y suelen ser multiloculares, varían en su tamaño y pueden llegar a medir hasta más de 30 cm; con una media de 10 cm. Histopatológicamente se compone de múltiples quistes y glándulas, revestidos por un epitelio mucinoso simple no estratificado que se asemeja al epitelio intestinal que contiene células caliciformes y, a veces, células neuroendocrinas o células de Paneth (7) (8).

Los tumores mucinosos borderline, pueden presentarse concomitantemente con un pseudomixoma peritoneal, el cual se caracteriza por la presencia de abundante material mucoide o

gelatinoso en la pelvis y la cavidad abdominal, rodeado por capsulas fibrosas delgadas, generando una evolución clínica maligna (2).

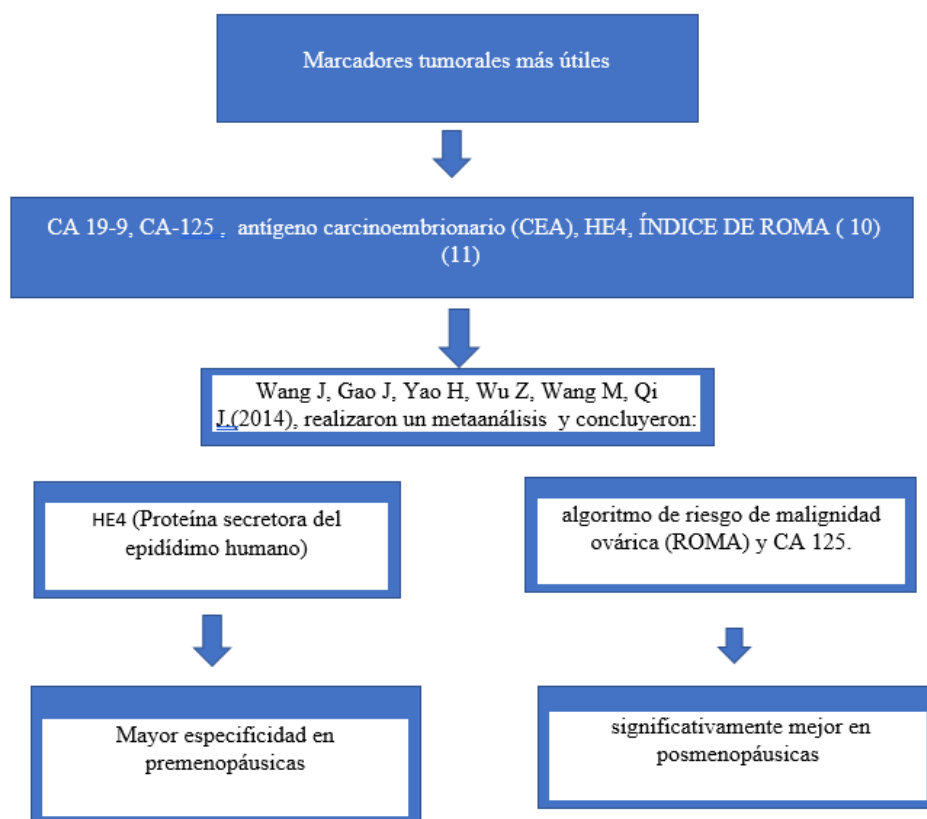
Si al estudio histopatológico, las células epiteliales peritoneales son benignas o limítrofes el trastorno se denomina adenomiosis peritoneal diseminada y presenta una evolución clínica benigna (2).

La lesión apendicular e intestinal, está íntimamente relacionada con este tipo de neoplasias por su similitud histológica, por lo tanto es importante mencionar la neoplasia mucinosa del apéndice, la cual según la OMS 2019 la clasifica como: pólipo hiperplásico, lesiones serradas, neoplasias mucinosas apendiculares de bajo grado (LAMN) y neoplasias mucinosas apendiculares de alto grado (HAMN). El adenocarcinoma mucinoso de

apéndice se puede presentar con o sin perforación apendicular y se caracteriza por la proliferación epitelial mucinosa combinada con mucina extracelular y márgenes tumorales que sobresalen (9).

El cuadro clínico del cistoadenoma mucinoso, se ve influenciado por el gran tamaño de la masa ovárica la cual es palpable y generalmente incluye dolor y plenitud abdominal o pélvica (10). El diagnóstico se realiza mediante, historia clínica, examen físico, examen ecográfico y/o resonancia magnética, y el resultado definitivo lo da el examen histopatológico. Los auxiliares diagnósticos como los marcadores tumorales, ofrecen orientación pronóstica y terapéutica principalmente cuando se trata de neoplasia epitelial maligna.

Gráfico 1: Marcadores Tumorales



En cuanto al tratamiento del cistoadenoma mucinoso es primariamente quirúrgico mediante

salpingooforectomía unilateral o cistectomía ovárica y su abordaje va a depender de diversos

factores tales como: los síntomas, el tamaño del tumor, la edad de la paciente, el historial médico, estado menopáusico y/o etapa reproductiva. La quimioterapia adyuvante se considera en el caso poco común de carcinoma mucinoso con enfermedad extra ovárica. Dado que la mayoría de las neoplasias ováricas mucinosas son benignas o limítrofes, el pronóstico general es excelente. La recurrencia clínica es poco común y refleja una resección incompleta o la presencia de un nuevo tumor primario (12)

Los tumores ováricos gigantes son raros, por lo que el objetivo de este trabajo es reportar un caso clínico de Cistoadenoma Mucinoso gigante de ovario, en una mujer adulta mayor de 70 años, asociado a adenomucinositis peritoneal diseminada.

### Objetivos:

Esta investigación tiene como objetivo reportar un caso clínico de Cistoadenoma Mucinoso gigante de ovario asociado a adenomucinositis peritoneal diseminada.

### Materiales y métodos:

Se realizó un estudio descriptivo, retrospectivo para descripción de un caso clínico de Cistoadenoma Mucinoso gigante de ovario asociado a adenomucinositis peritoneal diseminada. Se obtuvo consentimiento informado de la paciente y autorización del departamento de Docencia e Investigación, para la revisión de historias clínicas y el acceso a las imágenes, para la publicación del presente caso.

### Caso Clínico:

Se presenta el caso de una paciente femenina de 70 años de edad, procedente de Guayaquil, con antecedentes patológicos personales: hipertensión arterial, en tratamiento con enalapril 20 mg, insuficiencia cardíaca en tratamiento con carvedilol 12.5 mg y amlodipino 5 mg, Antecedentes gineco-obstétricos; gestas 5, cesáreas 2, partos 2, abortos 1, refiere que no fumaba ni bebía alcohol, Presentó cuadro clínico de 1 año de evolución caracterizado por dolor pélvico y sangrado transvaginal que se exacerba progresivamente. Al examen físico: abdomen: presenta una gran masa abdominal que provocó compresión y dificultad respiratoria.

### Diagnostico por imágenes:

Ecografía de abdomen superior: cavidad abdominal ocupada en casi su totalidad por ascitis tabicada con implantación peritoneal.

Resonancia Magnética Nuclear (RMN) abdomen y pelvis: presencia de lesión quística abdominopélvica con múltiples tabiques en su interior, que presentan refuerzo luego de administrado el medio de contraste y desplaza asas intestinales y órganos sólidos adyacentes.

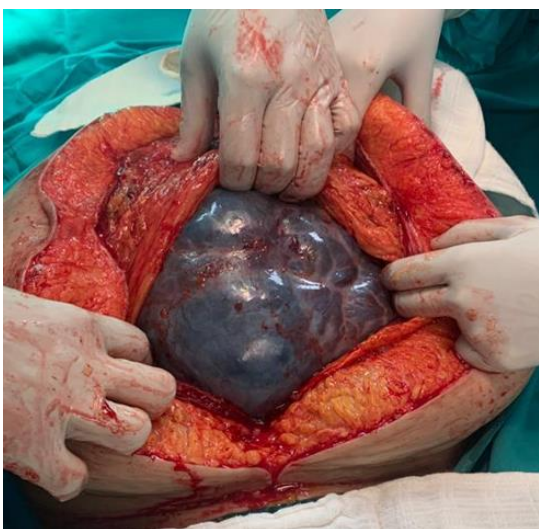Marcadores tumorales:	
CEA :	168 (rango normal < 5 ng/ml)
CA 125:	48 (rango normal < 40 U/ml)
CA 19.9:	43.4 (rango normal < 37 U/ml)
CA 15.3	0.99 (rango normal < 35 U/ml)

Tratamiento realizado: se realizó laparotomía exploratoria, como se observa en la imagen 1, se encontró gran masa tumoral, multiloculada, color violáceo, que ocupa gran parte de la cavidad abdominal, por lo que se procedió a realizar: histerectomía abdominal total más salpingo- ooforectomía bilateral, obteniéndose un tumor gigante de ovario que mide 32 x24 x15 cm y con un peso de 20.000 gramos aproximadamente, presentó superficies con áreas de ruptura lisa pardo verdusco, congestiva con material de aspecto mucinoso cristalino, como se observa en la imagen 2. Se realizó: apendicectomía observándose apéndice congestivo, biopsia de ganglios linfáticos paraaórticos y paracavos. Se envían todas las muestras a patología lo cual reporta lo siguiente:

Diagnostico Histopatológico:
Apendicectomía: neoplasia mucinosa apendicular de bajo grado
Borde quirúrgico apendicular libre de neoplasia
Salpingo- ooforectomía izquierda, resección de epiplón, biopsia de gotieras parietocolicas derecha e izquierda y diafragma.
Cistoadenoma Mucinoso de ovario asociado a adenomucinositis peritoneal diseminada
Trompa uterina dentro de límites histológicos adecuados
Biopsia de ganglios linfáticos para aórtico y paracavo
Un ganglio linfático libre de metástasis ( 0/1)
Histerectomía y salpingo- ooforectomía derecha
Adenomiosis uterina

Cervicitis crónica inespecífica
Endometrio y ovario con signos de atrofia
Trompa uterina dentro de límites histológicos adecuados
Espécimen: Tumor gigante de ovario: tumoración de anexo izquierdo, tumor de ovario mide 32 x24 x15 cm, pesa 20.000 gramos aproximadamente, superficies con áreas de ruptura lisa pardo verdusco, congestiva con material de aspecto mucinosos cristalino adherido, a la apertura elimina 15.000 ml de material mucinosos verdusco, tiene en la superficie interna tabicaciones que forman múltiples cavidades

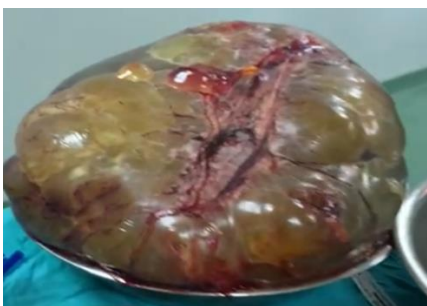Imagen 1:



Descripción: Laparotomía exploratoria: se evidencia presencia de gran masa tumoral, multiloculada, color violáceo, que ocupa gran parte de la cavidad abdominal.

Fuente: Dra. María Luisa Arias Loyola

Imagen 2:



Descripción: Tumor gigante de ovario izquierdo que mide 32 x24 x15 cm y pesa 20.000 gramos aproximadamente, presenta superficies con áreas de ruptura lisa pardo verdusco, congestiva con material de aspecto mucinosos cristalino.

Fuente: Dra. María Luisa Arias Loyola

### Resultados:

Las pacientes que presentan una tumoración gigante de ovario tienen un aumento del perímetro abdominal progresivo, con un aspecto muy similar al de una mujer gestante, por lo que, principalmente en una mujer en etapa de postmenopausia, como en el caso expuesto, se debe tomar en consideración este signo clínico relevante, que genera dificultad respiratoria y dificultad para mantener la posición supina, además de presentar malestar general y dolor abdominal (13).

En una reciente investigación se presentó un caso de una mujer de 66 años de edad con diagnóstico de cistoadenoma mucinoso de ovario, el ultrasonido del sistema urinario reportó: hidronefrosis derecha y dilatación ureteral derecha. La Tomografía axial computarizada de abdomen con contraste mostró una gran masa quística que se originaba en el ovario izquierdo y ocupaba toda la cavidad abdominal y pélvica, comparado con nuestro caso la paciente con edad de 70 años también presentó uro nefrosis derecha y una gran masa abdominal que ocupada toda la cavidad abdominal proveniente de ovario izquierdo, generando efecto compresivo en órganos adyacentes y probablemente sea ésta la causa que condujo a la hidronefrosis (13).

En otra investigación se identificó un Cistoadenoma mucinoso de uraco, se trató de una mujer de 27 años con cuadro clínico caracterizado por dolor abdominal bajo, vómitos durante 7 a 8 días, un historial de diarrea unos días atrás, malestar general, debilidad, aumento vespertino de temperatura y pérdida de peso (14). En este caso se trata de una paciente joven con un debut clínico diferente y con una ubicación de la masa tumoral diferente al ovario. Por lo que, no se puede descartar la presencia de un cistoadenoma mucinoso en pacientes jóvenes, incluso en

adolescentes y tener siempre en consideración que su localización puede ser en cualquier órgano o estructura y además también puede asociarse con la presencia concomitante de otras masas tumorales tales como teratoma quísticos(15).

Cuando el cistoadenoma se manifiesta en una paciente joven, el tratamiento debe ser lo más conservador en la medida que sea posible, tomando siempre en consideración que se han descrito casos de angiosarcoma de ovario que surge de un cistoadenoma mucinoso , con pronóstico sombrío y altos índices de mortalidad (16) (17). Siendo el cistoadenoma Mucinoso de ovario una neoformación en su mayoría de casos benigna, puede fácilmente transformarse lentamente en tumores limítrofes y evolucionar hasta cáncer de ovario invasivo (9).

El método de diagnóstico es por imágenes mediante ecografía y /o resonancia magnética. El diagnóstico definitivo es mediante estudio de histopatología. Respecto a los marcadores tumorales en neoplasia maligna de ovario el HE4 (proteína epididimal humana 4) podría ser útil para el diagnóstico debido a su alta especificidad, especialmente en la población premenopáusica, a diferencia, el CA125 e índice de ROMA (Algoritmo del Riesgo de Malignidad Ovárica), son más adecuados para el diagnóstico en la población posmenopáusica (11). En nuestro caso los marcadores tumorales que se solicitaron antes del tratamiento quirúrgico, fueron: CEA: 168 ng/ml, aumentado tres veces su valor normal, CA125: 48U/ml discretamente elevado, y CA 19.9: 43.4 U/ml elevado moderadamente y el valor de CA15.3 se encontró normal.

En el caso presentado, por el tamaño del tumor, para un mejor abordaje y exploración de órganos y estructuras de la cavidad abdominal, se realizó laparotomía exploratoria, y por tratarse de una paciente postmenopáusica se realizó salpingooforectomía bilateral más histerectomía abdominal total, apendicetomía y biopsia ganglionar.

Ante la presencia de un tumor gigante mucinoso de ovario se debe analizar el tipo de patología tumoral, el abordaje quirúrgico, el protocolo de anestesia y consideraciones fisiológicas. Es importante

apoyarse con un equipo multidisciplinario para enfrentar las alteraciones fisiológicas que se susciten por el gran tamaño de estas neoplasias, además de contar con las instalaciones adecuadas para manejar cualquier complicación que pueda ocurrir durante el período peri y post operatorio, en el caso de la paciente estudiada, el equipo quirúrgico contó con la participación de un cirujano general además del ginecólogo, la paciente cursó su postoperatorio en unidad de cuidados intensivos con evolución favorable, a las 24 horas, pasó a hospitalización donde permaneció en condiciones clínicas estables y fue dada de alta a las 48 horas, con buenos resultados. Actualmente paciente acude a controles de seguimiento que se mantienen dentro de límites y condiciones normales, con buen pronóstico.

#### **Conclusiones:**

El cistoadenoma mucinoso es una neoplasia que puede originarse en el ovario y que puede crecer mucho más que otras masas anexiales, comportándose como benigna pero que también se reconocen como precursores del cáncer de ovario y pueden transformarse lentamente en tumores limítrofes y evolucionar hasta cáncer de ovario invasivo, por lo que, el tratamiento rápido y preciso es vital.

#### **Conflicto de interés:**

Los autores declaran no tener conflicto de interés.

#### **Referencias.**

- 1.- Pons Porrata Laura María, García Gómez Odalis, Salmon Cruzata Acelia, Macías Navarro Meydis María, Guerrero Fernández Carlos M. Tumores de ovario: patogenia, cuadro clínico, diagnóstico ecográfico e histopatológico. MEDISAN [Internet]. 2012 Jun [citado 2022 Sep 30] ; 16( 6 ): 920-931. Disponible en: [http://scielo.sld.cu/scielo.php?script=sci\\_arttext&pid=S1029-30192012000600013&lng=es](http://scielo.sld.cu/scielo.php?script=sci_arttext&pid=S1029-30192012000600013&lng=es).
- 2.- Williams, Cunningham, Leveno, Bloom, Dashe, Hoffman , Casey , Spong. Obstetricia de William , 25 ava edición. USA: McGraw-Hill; año 2019.
- 3.- Menon U, Gentry-Maharaj A, Burnell M, Singh N, Ryan A, Karpinskyj C, Carlino G, Taylor J, Massingham SK, Raikou M, Kalsi JK, Woolas R,

- Manchanda R, Arora R, Casey L, Dawnay A, Dobbs S, Leeson S, Mould T, Seif MW, Sharma A, Williamson K, Liu Y, Fallowfield L, McGuire AJ, Campbell S, Skates SJ, Jacobs IJ, Parmar M. Ovarian cancer population screening and mortality after long-term follow-up in the UK Collaborative Trial of Ovarian Cancer Screening (UKCTOCS): a randomised controlled trial. *Lancet*. 2021 Jun 5;397(10290):2182-2193. doi: 10.1016/S0140-6736(21)00731-5. Epub 2021 May 12. PMID: 33991479; PMCID: PMC8192829.
- 4.- Devouassoux-Shisheboran M, Genestie C. Pathobiology of ovarian carcinomas. *Chin J Cancer*. 2015 Jan;34(1):50-5. doi: 10.5732/cjc.014.10273. PMID: 25556618; PMCID: PMC4302089.
- 5.- Prat J, D'Angelo E, Espinosa I. Ovarian carcinomas: at least five different diseases with distinct histological features and molecular genetics. *Hum Pathol*. 2018 Oct;80:11-27. doi: 10.1016/j.humpath.2018.06.018. Epub 2018 Jun 23. PMID: 29944973.
- 6.- Mishra S, Yadav M, Walawakar SJ. Giant Ovarian Mucinous Cystadenoma Complicating Term Pregnancy. *JNMA J Nepal Med Assoc*. 2018 Mar-Apr;56(210):629-632. PMID: 30376010; PMCID: PMC8997304.
- 7.- Alonso Díaz S, Vega Piñero B, Nattero Chávez L, Pinilla Pagnon I, Ortiz-Flores A, Luque-Ramírez M. Virilization of a postmenopausal woman by a mucinous cystoadenoma. *Oxf Med Case Reports*. 2018 Jan 17;2018(1):omx084. doi: 10.1093/omcr/omx084. PMID: 29744127; PMCID: PMC5934648.
- 8.- Yang S, Wang L, Sun K. Ovarian mucinous cystic tumor associated with sarcomatous mural nodule and benign Brenner tumor: A case report and literature review. *Medicine (Baltimore)*. 2019 Jan;98(3):e14066. doi: 10.1097/MD.00000000000014066. PMID: 30653119; PMCID: PMC6370064.
- 9.-Yang Y, Jia D, Jiang C. Multiple intestinal hemangioma concurrent with low-grade appendiceal mucinous neoplasm presenting as intussusception-a case report and literature review. *World J Surg Oncol*. 2022 Feb 23;20(1):44. doi: 10.1186/s12957-022-02519-z. PMID: 35193589; PMCID: PMC8864818.
- 10.- Marko J, Marko KI, Pachigolla SL, Crothers BA, Mattu R, Wolfman DJ. Neoplasias mucinosas del ovario: correlación radiológica-patológica. *Radiografías*. 2019 julio-agosto;39(4):982-997. doi: 10.1148/rg.2019180221. PMID: 31283462; PMCID: PMC6677283.
- 11.-Wang J, Gao J, Yao H, Wu Z, Wang M, Qi J. Diagnostic accuracy of serum HE4, CA125 and ROMA in patients with ovarian cancer: a meta-analysis. *Tumour Biol*. 2014 Jun;35(6):6127-38. doi: 10.1007/s13277-014-1811-6. Epub 2014 Mar 14. PMID: 24627132.
- 12.- Smith-Ballester Sara, Martínez-Aspas Ana, Hernández-Martínez Mariola, López-Cortés Ethan, Fernández-Sellers Carlos, Cano-Sánchez Antonio. Manejo con cirugía conservadora de tumor mucinoso infiltrante ovárico coexistente con tumor mucinoso borderline contralateral en gestante de 8 semanas. *Rev. chil. obstet. ginecol.* [Internet]. 2022 Feb [citado 2022 Sep 30]; 87( 1 ): 81-86. Disponible en: [http://www.scielo.cl/scielo.php?script=sci\\_arttext&pid=S0717-75262022000100081&lng=es](http://www.scielo.cl/scielo.php?script=sci_arttext&pid=S0717-75262022000100081&lng=es). <http://dx.doi.org/10.24875/rechog.m22000044>.
- 13.- Cai S, Dai R, Mi J, Wang S, Jiang Y. Perioperative management of a patient with a giant ovarian tumor: A case report. *Medicine (Baltimore)*. 2020 Oct 9;99(41):e22625. doi: 10.1097/MD.00000000000022625. PMID: 33031322; PMCID: PMC7544284.
- 14.- Agnihotri AK, Yagnik VD, Agnihotri S, Yagnik B. Mucinous cystadenomas of urachus: A case report and literature review. *Urol Ann*. 2020 Jul-Sep;12(3):291-294. doi: 10.4103/UA.UA\_118\_19. Epub 2020 Jul 17. PMID: 33100759; PMCID: PMC7546063.
- 15.- Thaweekul P, Thaweekul Y, Mairiang K. A huge ovarian mucinous cystadenoma associated with contralateral teratoma and polycystic ovary syndrome in an obese adolescent girl. *Asia Pac J Clin Nutr*. 2016 Dec;25(4):920-923. doi: 10.6133/apjcn.092015.49. PMID: 27702736.
- 16.- Grases G Pedro J, Tresserra Francesc, Dexeus Santiago, Grases B Pablo. Angiosarcoma del ovario. *Rev Obstet Ginecol Venez* [Internet]. 2004 Ene [citado 2022 Sep 30]; 64( 1 ): 49-53. Disponible en:

[http://ve.scielo.org/scielo.php?script=sci\\_arttext&pid=S0048-77322004000100008&lng=es](http://ve.scielo.org/scielo.php?script=sci_arttext&pid=S0048-77322004000100008&lng=es).

17.- Aragon L, Terreros D, Ho H, Greenberg H, Kupesic Plavsic S. Angiosarcoma of the ovary arising in a mucinous cystadenoma. *J Clin Ultrasound*. 2011 Jul;39(6):351-5. doi: 10.1002/jcu.20821. Epub 2011 Apr 15. PMID: 21500201.

18.- Sanna E, Madeddu C, Melis L, Nemolato S, Macciò A. Laparoscopic management of a giant mucinous benign ovarian mass weighing 10150 grams: A case report. *World J Clin Cases*. 2020 Aug 26;8(16):3527-3533. doi: 10.12998/wjcc.v8.i16.3527. PMID: 32913859; PMCID: PMC7457110.