

Artículo de presentación de casos clínicos

**Lesión traumática aguda de medula espinal. Presentación de una serie de casos clínicos y su abordaje quirúrgico.**

**Acute traumatic spinal cord injury. Presentation of a series of clinical cases and their surgical approach.**

González Echeverría Kléber Eduardo\*, Hidalgo Acosta Javier Aquiles\*\*, Alvear Robalino Andrea Stefanía\*\*\*, Briones Nieto Norma Stephanie\*\*\*\*, Briones Franco Andreina Dayanara\*\*\*\*\*, Jurado Llori Tania Alejandra\*\*\*\*\*, Rodríguez Díaz Pedro Roberto\*\*\*\*\*, Guzñay Muñoz Daniela Abigail\*\*\*\*\*, Domínguez Coello Carlos Antonio\*\*\*\*\*

\*Universidad Nacional Autónoma de México, ORCID:<http://orcid.org/0000-0003-1634-5305>

\*\*Universidad de Especialidades Espíritu Santo, Ecuador, ORCID:<http://orcid.org/0000-0003-0090-3069>

\*\*\*Universidad de Guayaquil, Ecuador, ORCID: <https://orcid.org/0000-0002-1291-1632>

\*\*\*\*Universidad de Guayaquil, Ecuador, ORCID:<http://orcid.org/0000-0003-4917-3853>

\*\*\*\*\*Universidad de Guayaquil, Ecuador, ORCID:<http://orcid.org/0000-0001-9405-6870>

\*\*\*\*\*Universidad Particular de Especialidades Espíritu Santo, Ecuador, ORCID:<http://orcid.org/0000-0002-4483-5240>

\*\*\*\*\*Universidad de Guayaquil, Ecuador, ORCID:<http://orcid.org/0000-0002-6652-9674>

\*\*\*\*\* Universidad de Guayaquil, Ecuador, ORCID: <https://orcid.org/0000-0002-3368-6358>

\*\*\*\*\*Universidad de Guayaquil, Ecuador, ORCID: <https://orcid.org/0009-0003-2952-7471>

jahidalgoacosta@hotmail.com

Recibido: 13 de enero del 2023

Revisado: 19 de marzo del 2023

Aceptado: 27 de mayo del 2023

**Resumen.**

Introducción La lesión traumática de medula espinal (LMT), es la causa más frecuente de lesión medular, su prevalencia es de 1:1000 personas y su incidencia oscila entre 4 a 9 casos por cada 100000 personas. Se produce por un impacto externo que genera injuria en la medula espinal que conlleva a disfunción, discapacidad neurológica y en algunos casos daño permanente. Objetivo: Presentar una serie de casos clínicos de lesión aguda de medula espinal, evaluar la utilidad del manejo quirúrgico y reportar los resultados obtenidos. Materiales y métodos: se realizó un estudio descriptivo retrospectivo, presentación de casos clínicos, para lo cual se solicitó autorización del departamento de docencia e investigación del hospital, para revisión de historias clínicas, publicación de imágenes y datos. Resultados: Caso 1: femenina de 35 años, sufrió herida por arma de fuego en región torácica que provocó lesión completa y desplazamiento de cuarta vertebra dorsal con desviación hacia el canal medular. Cirugía realizada: fijación vertebral por vía transpedicular con colocación de tornillos por arriba y un nivel por debajo de la lesión. Resultado postquirúrgico: paciente luego del trauma raquimedular quedó con secuelas neurológicas que persisten hasta la actualidad con recuperación leve de la motricidad. Caso 2: masculino de 18 años ingresa por lesión medular aguda secundaria herida por proyectil de arma de fuego a nivel de segunda vertebral lumbar, llega al área de emergencia sin déficit neurológico, moviliza 4 extremidades con fuerza muscular 5/5 sin déficit sensitivo, dolor localizado en región lumbar. Cirugía realizada: laminectomía a nivel de segunda lumbar y retiro de proyectil. Resultado postquirúrgico: evolución favorable sin complicaciones neurológicas y sin déficit motor. Caso 3: masculino de 60 años que realizaba equitación, presenta caída con trauma raquimedular cervical por hiperextensión del cuello, provocando una lesión de columna cervical baja con desplazamiento anterior del cuerpo vertebral de sexta y séptima cervical con inestabilidad. cirugía realizada: retiro de disco sexto y séptimo cervical, más colocación de caja y placa cervical

anterior para estabilización de columna. Resultado postquirúrgico: evolución favorable con recuperación completa al año 5/5. Caso 4: masculino de 35 años presenta trauma raquimedular cervical por fractura en cuerpo de quinta cervical, posterior a lanzamiento en piscina y golpe directo a nivel de mentón, con trauma en columna cervical. Clínicamente caracterizado por debilidad 3/5 en miembro superior derecho. Cirugía realizada: corpectomía a nivel quinta cervical y colocación de malla expansible con placa cervical anterior. En segundo tiempo se realizó fijación con 6 tornillos a nivel de cuarta, quinta y sexta vértebras cervicales más colocación de 2 barras. Resultado postquirúrgico: paciente recupera fuerza de extremidad superior derecha, evoluciona satisfactoriamente sin déficit neurológico. Conclusiones: El trauma de medula espinal, es una condición que requiere intervención oportuna, lo cual es, directamente proporcional a los resultados. En los cuatro casos presentados, se utilizaron diversas técnicas quirúrgicas que se aplicaron de acuerdo al nivel y el tipo de lesión medular, debido a que, se manifestaron diversas formas traumáticas de lesión con abordaje quirúrgico individual, obteniéndose resultados favorables, junto al tratamiento complementario y rehabilitación física.

Palabras clave: Lesiones, Médula Espinal, Contusión, Laceración, Trauma.

### **Abstract**

Introduction: The traumatic spinal cord injury (TMI) is the most frequent cause of spinal cord injury; its prevalence is 1:1000 people and its incidence ranges from 4 to 9 cases per 100000 people. It is produced by an external impact that generates injury to the spinal cord that leads to dysfunction, neurological disability and in some cases permanent damage. Objective: To present a series of clinical cases of acute spinal cord injury, evaluate the usefulness of surgical management and report the results obtained. Materials and methods: a retrospective descriptive study was performed, presenting clinical cases, for which authorization was requested from the teaching and research department of the hospital, for review of clinical records, publication of images and data. Results: Case 1: 35-year-old female, suffered gunshot wound in the thoracic region that caused complete injury and displacement of the fourth dorsal vertebra with deviation to the spinal canal. Surgery performed: transpedicular vertebral fixation with screw placement above and below the injury level. Postoperative result: patient after spinal trauma was left with neurological sequelae that persist to this day with mild motor recovery. Case 2: 18-year-old male with secondary acute spinal cord injury, gunshot wound at the level of second vertebral lumbar, reaches the emergency area without neurological deficit, mobilizes 4 limbs with 5/5 muscle strength without sensory deficit, pain located in the lower back. Surgery performed: laminectomy at the level of second lumbar and removal of projectile. Postoperative result: favorable evolution without neurological complications and without motor deficit. Case 3: A 60-year-old male who falls with cervical spinal trauma due to hyperextension of the neck, causing a low cervical spine injury with anterior displacement of the vertebral body of sixth and seventh cervical with instability. surgery performed: sixth and seventh cervical disc removal, plus box placement and anterior cervical plate for spinal stabilization. Postoperative result: favorable evolution with complete recovery at 5/5. Case 4: 35-year-old male presents cervical spinal trauma due to fracture in the body of fifth cervical, after launch in the pool and direct blow at the level of chin, with trauma in the cervical spine. Clinically characterized by 3/5 weakness in the right upper limb. Surgery performed: corpectomy at the fifth cervical level and placement of expandable mesh with anterior cervical plaque. In the second stage, fixing was performed with 6 screws at the level of fourth, fifth and sixth cervical vertebrae plus placement of 2 bars. Postoperative result: patient recovers upper right limb strength, progresses satisfactorily without neurological deficit. Conclusions: Spinal cord trauma is a condition that requires timely intervention, which is directly proportional to the results. In the four cases presented, various surgical techniques were used that were applied according to the level and type of spinal cord injury, because various traumatic forms of injury were manifested with individual surgical approach, obtaining favorable results, together with complementary treatment and physical rehabilitation.

Keywords: Injuries, Spinal Cord, Contusion, Laceration, Trauma.

### **Introducción.**

La injuria o lesión de medula espinal traumática (LMT), es la causa más frecuente de lesión

medular; se produce por un impacto externo que afecta a la misma, lo que conduce a una disfunción y discapacidad neurológica, que puede ser permanente. Dentro de las principales causas sobresalen el hiperextensión de columna en los niños (1), la colisión en atletas jóvenes, accidentes de tránsito, caídas, heridas por arma de fuego, heridas por arma blanca, ahorcamiento (2). La prevalencia anual de las lesiones de medula espinal es de 1:1000 personas y una incidencia de 4 a 9 casos nuevos por cada 100000 personas al año (3).

Dentro de la fisiopatología, se producen cambios a nivel de la sustancia blanca y gris de la médula espinal como resultado de una lesión (4).

Las principales manifestaciones clínicas se refieren a disfunciones motoras, sensoriales y autonómicas (5). Según la clasificación de la asociación americana de lesión espinal (ASIA), en la valoración neurológica inicial, las lesiones medulares pueden ser:

Lesión completa, cuando no tiene función motora por debajo del nivel de lesión, lo que corresponde a un ASIA grado A (6).

Lesiones incompletas, cuando solo conserva función sensitiva sin función motora por debajo de la lesión ASIA grado B (6).

ASIA grado C la función motora está presente por debajo del sitio de la lesión, fuerza  $<3/5$  de la escala de la fuerza muscular de Daniels (6).

ASIA grado D se observa función motora debajo de la lesión con fuerza muscular  $>3/5$ . ASIA grado E con función sensitiva y motora normales (6). Esta clasificación también nos orienta sobre la gravedad y el pronóstico de las lesiones (7).

El diagnóstico se puede complementar con técnicas de resonancia magnética. Entre los hallazgos en pacientes con lesión medular, se puede observar hemorragia 16,7%, edema en 12,5% y edema a múltiples niveles en un 6,5% (8).

Un ejemplo de lesión medular incompleta, es el síndrome de Brown Séquard, que muestra una hemisección de la médula espinal, provoca debilidad y parálisis, además de pérdida de las sensaciones de dolor y temperatura en el lado opuesto (9).

En cuanto al manejo, la función cardiovascular en pacientes con LMT, a menudo requiere el uso de agentes vasoactivos, para mejorar la presión arterial media, obtener un óptimo control de la misma y por consiguiente mejores resultados neurológicos (10). La estabilización temprana de los sistemas respiratorio, cardiovascular y la inmovilización de la columna cervical / toracolumbar, son necesarias para prevenir lesiones adicionales. Cuando existen lesiones con inestabilidad tridimensional, por ejemplo, en lesiones por latigazo cervical, ocasionadas en accidentes de tránsito y/o las fracturas en cuña, que aumentan la inestabilidad por igual en todos los planos de movimiento, se requiere de estabilización quirúrgica (11).

El pronóstico de estas lesiones depende de la extensión física y de la gravedad de la disfunción neurológica. Entre las posibles patologías secundarias a la lesión medular aguda tenemos, disfunción de otros órganos como corazón, intestinos, vejiga, aumento del riesgo de trombosis y afección del sistema nervioso autónomo (12).

**Objetivo:** Presentar una serie de casos clínicos de lesión aguda de medula espinal, para evaluar la utilidad del manejo quirúrgico y reportar los resultados obtenidos.

**Materiales y métodos:** se realizó un estudio descriptivo retrospectivo, presentación de casos clínicos, para lo cual se solicitó autorización del departamento de docencia e investigación del hospital, para la revisión de historias clínicas, publicación de imágenes y datos.

### **Caso clínico 1:**

Paciente femenina de 35 años, sin antecedentes de importancia, que ingresa a emergencia trasladada por ambulancia del cuerpo de bomberos, luego de sufrir una herida por arma de fuego de región torácica mientras se movilizaba en motocicleta de copiloto.

**Motivo de ingreso:** dificultad respiratoria, triplejía, herida en tórax y cuello

**Examen físico:** heridas por arma de fuego a nivel de tórax anterior con orificio de salida en región deltoides derecha, y en región cervical lateral izquierda, con orificio de salida en línea media de

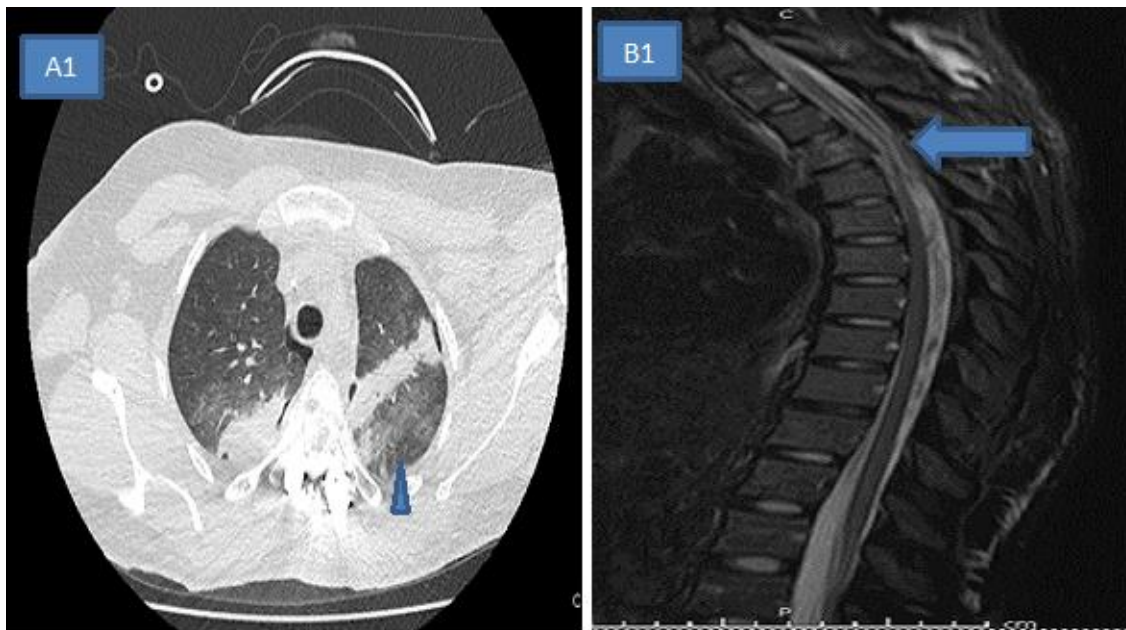
región cervical posterior. Triplejía miembro superior izquierdo y miembros inferiores, nivel sensitivo T4 hacia abajo (anestesia) y arreflexia.

Al ingreso, al área de emergencia, presentó neumotórax bilateral por lo que necesitó colocación de tubo torácico bilateral e ingreso en la unidad de cuidados intensivos (UCI).

Cirugía realizada: estabilización quirúrgica de la fractura, por abordaje posterior, colocación de tornillos transpediculares por arriba y un nivel por debajo de la lesión.

Paciente luego del trauma raquímedular quedó con secuelas neurológicas que persisten hasta la actualidad con recuperación leve de la motricidad.

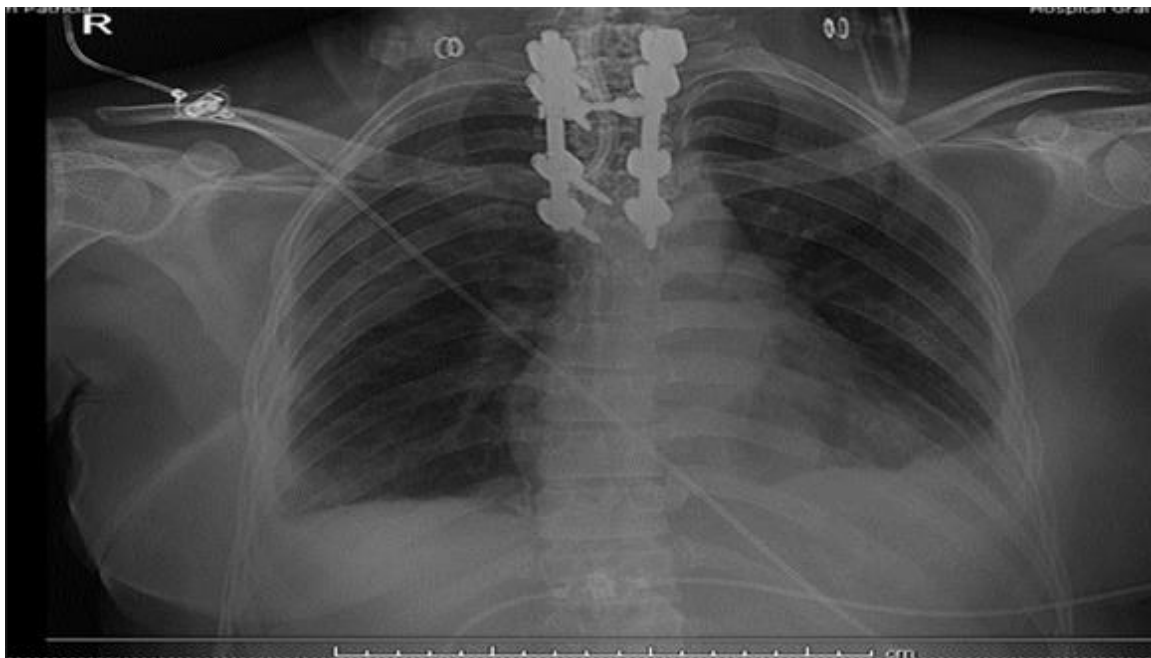
Imagen 1:



Fuente: Dr. Javier Aquiles Hidalgo Acosta

Descripción: panel A1 observamos una tomografía axial computarizada, donde se aprecia un proyectil de arma de fuego que lesiona el parénquima pulmonar, luego de su paso por la columna dorsal, con fractura del cuerpo vertebral dorsal, con aplastamiento del cordón medular, provocando neumorraquis. Panel B 1 se aprecia una resonancia nuclear magnética (RNM) corte sagital en secuencia T2, donde podemos apreciar una sección medular a nivel del segmento dorsal del cordón medular y desplazamiento del cuerpo vertebral de la cuarta vertebra dorsal hacia el canal medular.

Imagen 2



Fuente: Dr. Javier Aquiles Hidalgo Acosta

Descripción: radiografía de tórax con proyección anteroposterior, donde se aprecia, fractura reducida mediante estabilización quirúrgica con 2 barras y tornillos transpediculares por arriba de la lesión y un nivel por debajo de la lesión.

#### Evolución

Se realizó estabilización quirúrgica como lo muestra la imagen 2 de radiografía de tórax, realizada posterior al tratamiento quirúrgico (fijación con tornillos), la electromiografía (EMG) de los miembros superiores, mostró plexopatía braquial izquierda: axonotmesis moderada de los troncos superior y medio y axonotmesis severa del tronco inferior.

La paciente tuvo una evolución favorable hasta el alta hospitalaria, luego de 1 mes de hospitalización, la paciente refiere mejoría de la paresia braquial izquierda luego terapia de neurorrehabilitación que recibió.

#### Caso clínico 2:

Paciente de sexo masculino de 18 años, sin antecedentes personales ingresa por lesión medular aguda.

Motivo de ingreso: herida por proyectil de arma de fuego a nivel de segunda vertebral lumbar, llega al área de emergencia sin déficit neurológico, moviliza 4 extremidades con fuerza muscular escala de Daniels 5/5 sin déficit sensitivo, dolor localizado en región lumbar.

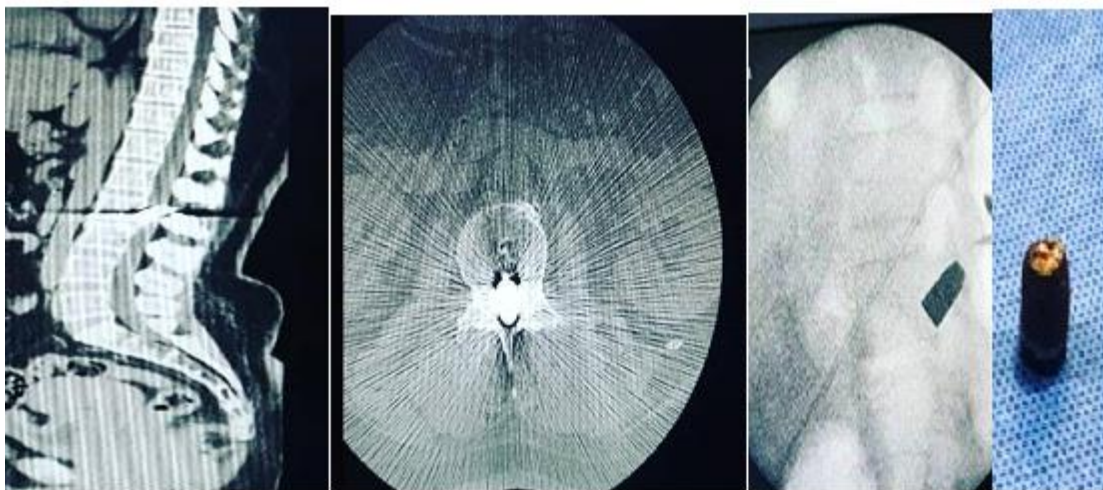
Entre los estudios realizados incluyeron la TAC y radiografía en región lumbar donde se observa un proyectil alojado en el canal medular, por lo que, fue necesario realizar tratamiento neuroquirúrgico de emergencia.



Abordaje quirúrgico: Cirugía realizada: laminectomía con abordaje lumbar posterior a nivel de L2, y retiro de proyectil sin complicaciones.

Evolución: paciente se va de alta al tercer día de hospitalización, sin complicaciones neurológicas, sin déficit motor.

Imagen 3:



Fuente: Dr. Kléber Eduardo González Echeverría

Descripción:

Tac de columna lumbar donde se aprecia, panel A corte sagital, proyectil alojado en el canal medular a nivel de la primera vertebral lumbar (L1), panel B imagen en corte axial con proyectil en el canal medular L1; panel C, imagen de columna lumbar con proyectil en región radiopaco; panel D, muestra proyectil luego de su extracción quirúrgica.

### Caso clínico 3:

Paciente de sexo masculino de 60 años, sin antecedentes personales patológicos, ni alérgicos ingresa trasferido desde otra unidad. Motivo de ingreso: dolor, limitación funcional del cuello, posterior a caída.

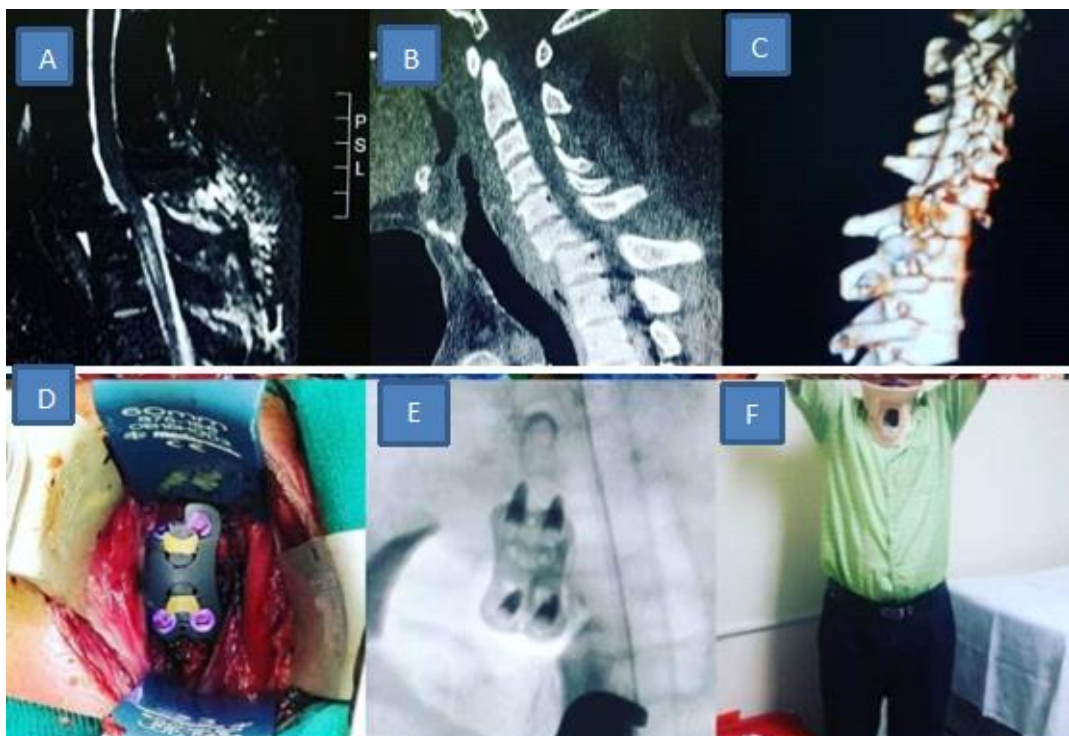
Se trata de un paciente masculino, que presenta caída durante equitación, con trauma raquimedular cervical por hiperextensión del cuello, provocando una lesión de columna cervical baja. Las caídas en la tercera edad, son la causa más frecuente de traumatismo raquimedular, en este caso, el paciente ingresa al área de urgencias, trasferido desde otra unidad con inmovilización de columna cervical. Al realizar estudios de TAC se aprecia desplazamiento anterior del cuerpo vertebral de sexta cervical y

desplazamiento anterior de séptima cervical con inestabilidad, por lo que, fue necesario tratamiento quirúrgico.

Cirugía realizada: abordaje cervical anterior, retiro de disco C6, C7, más colocación de caja y placa cervical anterior para estabilización de columna. Se usa monitoreo intraoperatorio.

Paciente fue dado de alta a los 7 días postquirúrgico, tuvo evolución favorable, recuperó fuerza al año, 5/5.

Imagen 4.



Fuente: Dr. Kléber Eduardo González Echeverría

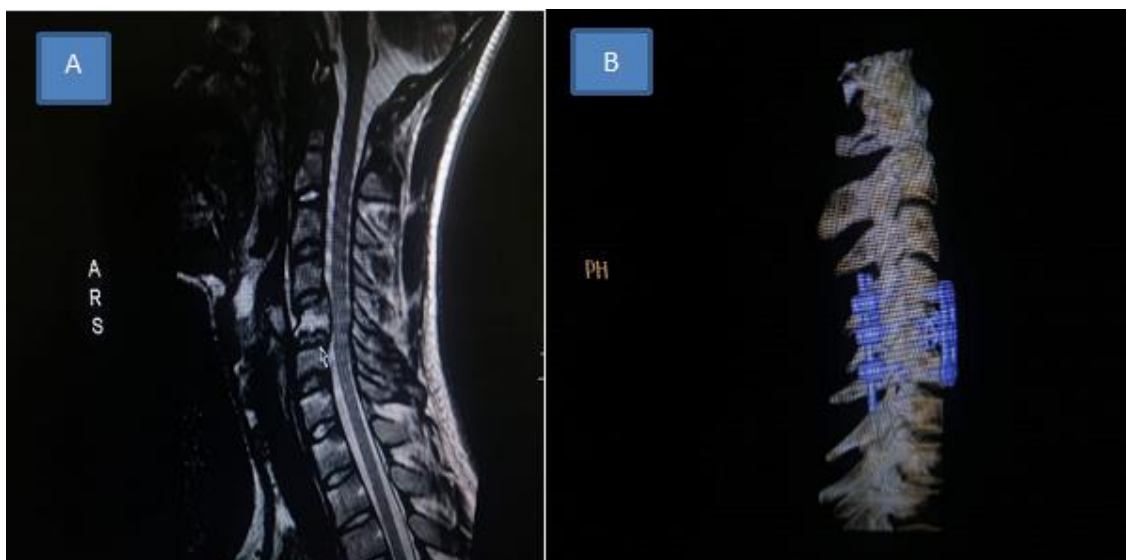
Descripción: Estudios imagenológicos de columna realizados al paciente al momento de su ingreso a la sala de urgencias. Panel A RNM de columna en secuencia T2 donde se aprecia una imagen hiperintensa a nivel del cordón medular compatible con mielitis a nivel de C6 y C7, panel B se puede apreciar TAC de columna donde se observa una luxofractura a nivel de C6, C7 desplazada inestable, panel C TAC con reconstrucción 3D. lo que ayudo a decidir el tratamiento quirúrgico para estabilizar la fractura. Panel D se observa la colocación de una placa cervical. Panel E: control postquirúrgico con radiografía de cuello. Panel F se observa el paciente acudiendo a un control postquirúrgico por consulta externa con un collar cervical rígido.

#### Caso clínico 4:

Paciente masculino de 35 años que sufre trauma raquimedular cervical por fractura en cuerpo de C5, por lanzarse de una piscina y presentar golpe directo a nivel de mentón, con trauma posterior, en

columna cervical. Clínicamente presenta debilidad 3/5 en la escala de Daniels en miembro superior derecho.

Imagen 5



Fuente: Dr. Kléber Eduardo González Echeverría

Descripción: Panel A: RNM de columna cervical corte sagital en secuencia T 2, donde se observa compresión medular, la fractura a nivel de quinta vertebra cervical (C5), provocando mielopatía, tiene un mecanismo que es el trauma por aplastamiento del cordón por la vertebra fracturada, con desplazamientos posterior hacia el canal medular a nivel de C5. Panel B: TAC con reconstrucción 3 D de control postquirúrgico luego de la estabilización.

Cirugía realizada: abordaje cervical anterior, corpectomía C5 y colocación de malla expansible con placa cervical anterior. En un segundo tiempo se realiza fijación posterior con 6 tornillos a nivel de C4, C5, C6 más 2 barras. Paciente recupera debilidad de extremidad superior derecha, evoluciona satisfactoriamente, sin déficit neurológico y se va de alta al tercer día después de la cirugía.

#### Resultados:

En una revisión sistemática de pacientes con lesión medular traumática cervical, se evidenció que, utilizando el tratamiento con abordaje anterior y posterior para descomprimir y estabilizar la columna cervical, se obtuvieron buenos resultados sin diferencia entre los tipos de abordaje (13). Otros estudios sugieren que, en pacientes con lesión cervical, el tratamiento quirúrgico temprano tiene una mejor recuperación motora de la lesión al año, versus el tratamiento tardío. En pacientes con lesión medular traumática, a los que se les realizó,

descompresión quirúrgica temprana en las primeras 24 horas de la fractura, experimentaron una mayor recuperación, que los pacientes que se sometieron a una cirugía de descompresión tardía, con significancia estadística (14), por lo que, está recomendada una estabilización quirúrgica temprana (15). Según estudios el momento ideal para la cirugía, donde se observa mejoría de la función motora, resulta durante las primeras 24-36 h, después de la lesión ( $p < 0.0001$ ) (16).

Según un estudio reciente realizado en el año 2023, los esteroides tienen tasas más altas de complicaciones pulmonares, en comparación con los pacientes que no recibieron esteroides, pero este último grupo de pacientes tuvieron tasas más altas de complicaciones cardíacas, gastrointestinales y genitourinarias (17).

Todos los pacientes con traumatismo raquímedular necesitan rehabilitación física. En una investigación, observaron que paciente en rehabilitación física por LMA, el nivel cervical



bajo entre la 5 y 8 cervical, es el nivel que más necesitó rehabilitación (18).

En un estudio retrospectivo multicéntrico de la base de datos de Spinal Cord Injury Model Systems (SCIMS) de cinco hospitales de Estados Unidos, la edad media en el momento de la lesión fue de 47,2 ± 18,9 años, el 72,4 % eran hombres, 22,4 % tienen lesiones completas en el momento de la presentación en emergencia. Además, en el estudio, observaron que la mayoría de los pacientes ingresaron con Lesión de medula espinal cervical baja. En nuestra investigación se evidencia que, 2 de los 4 casos presentados, tenían lesión cervical baja y todos fueron resueltos quirúrgicamente, con estabilización de las fracturas (19).

La secuela más común posterior a una lesión traumática de medula espinal es la tetraplejía incompleta, seguida de la paraplejía completa, la tetraplejía completa y la paraplejía incompleta (20).

Las lesiones de medula espinal se benefician del tratamiento quirúrgico temprano, con una supervivencia del total en los pacientes intervenidos. En los casos presentados todos sobrevivieron, fueron dados de alta con seguimientos y terapias de neurorrehabilitación (21) (22).

De lo revisado en la literatura no existen datos publicados sobre el tratamiento quirúrgico del traumatismo raquímedular en Ecuador en los últimos 5 años, lo que le da gran relevancia a la presente investigación, sobre esta serie de casos de tratamiento quirúrgico de lesiones traumáticas agudas de medula espinal, ya que, todos los pacientes tuvieron una evolución favorable.

#### Conclusión:

El trauma de medula espinal, es una condición que requiere intervención oportuna, la cual es directamente proporcional a los resultados. En los cuatro casos presentados, se utilizaron diversas técnicas quirúrgicas que se aplicaron de acuerdo al nivel y el tipo de lesión medular, debido a que se manifestaron diversas formas traumáticas de lesión, con abordaje quirúrgico individual, necesitando un manejo multidisciplinario que incluyó: sala de urgencias, imágenes, neurocirugía, unidad de cuidados intensivos y postoperatorio,

con resultados favorables, junto al tratamiento complementario y rehabilitación física.

#### Conflictos de interés.

Los autores declaran no tener ningún conflicto de interés.

#### Referencias.

- 1.- Zeng L, Wang YL, Shen XT, Zhang ZC, Huang GX, Alshorman J, Serebour TB, Tator CH, Sun TS, Zhang YZ, Guo XD; Chinese Orthopaedic Association; Spinal Cord Injury and Rehabilitation Group; Chinese Association of Rehabilitation Medicine; Group of Spinal Injury and Functional Reconstruction; Neuroregeneration & Neurorestoration Professional Committee; Association of Chinese Research Hospital; Sino-Canada Spinal and Spinal Cord Injury Center. Guidelines for management of pediatric acute hyperextension spinal cord injury. *Chin J Traumatol.* 2023 Jan;26(1):2-7. doi: 10.1016/j.cjtee.2022.07.005.
- 2.- Patel PD, Divi SN, Canseco JA, Donnally CJ 3rd, Galetta M, Vaccaro A Jr, Schroeder GD, Hsu WK, Hecht AC, Dossett AB, Dhanota AS, Prasad SK, Vaccaro AR. Management of Acute Subaxial Trauma and Spinal Cord Injury in Professional Collision Athletes. *Clin Spine Surg.* 2022 Jul 1;35(6):241-248. doi: 10.1097/BSD.0000000000001148.
- 3.- Rupp R. Spinal cord lesions. *Handb Clin Neurol.* 2020;168:51-65. doi: 10.1016/B978-0-444-63934-9.00006-8.
- 4.- David G, Mohammadi S, Martin AR, Cohen-Adad J, Weiskopf N, Thompson A, Freund P. Traumatic and nontraumatic spinal cord injury: pathological insights from neuroimaging. *Nat Rev Neurol.* 2019 Dec;15(12):718-731. doi: 10.1038/s41582-019-0270-5.
- 5.- Anjum A, Yazid MD, Fauzi Daud M, Idris J, Ng AMH, Selvi Naicker A, Ismail OHR, Athi Kumar RK, Lokanathan Y. Spinal Cord Injury: Pathophysiology, Multimolecular Interactions, and Underlying Recovery Mechanisms. *Int J Mol Sci.* 2020 Oct 13;21(20):7533. doi: 10.3390/ijms21207533.
- 6.- Licetti Villena R. Diferencias en la escala de ASIA después de un tratamiento rehabilitador en pacientes con lesión medular incompleta

- traumática en el Instituto Nacional de Rehabilitación. *Rev per med integr.* [Internet]. 20 de septiembre de 2018 [citado 12 de enero de 2023];3(1):26-33. Disponible en: <https://rpmpe.pe/index.php/rpmpe/article/view/538>.
- 7.- Monsalve Toro JD, Hernández Arévalo A, Castellar Leones SM, Muñoz Rodríguez JN, Rodríguez Zambrano LE. Normas Internacionales para la Clasificación Neurológica de las Lesiones de la Médula Espinal: la clasificación ASIA 2019. *Rev Col Med Fis Rehab* [Internet]. 23 de diciembre de 2022 [citado 11 de enero de 2023];32:249-56. Disponible en: <https://revistacmfr.org/index.php/rcmfr/article/view/365>.
- 8.- Mora R, Vásquez O, Pértega S, et al. Valor pronóstico de la resonancia magnética precoz en la morbilidad y mortalidad de la lesión medular traumática." *Medicina Intensiva* (2022). <https://doi.org/10.1016/j.medin.2022.01.002>.
- 9.- Abdulqader MN, Ismail M, Al-Khafaji AO, Al-Ageely TA, Kareem ZM, Al-Baidar RA, Albairmani SS, Ayad F, Hoz SS. Brown-Sequard syndrome associated with a spinal cord injury caused by a retained screwdriver: A case report and literature review. *Surg Neurol Int.* 2022 Nov 11;13:520. doi: 10.25259/SNI\_957\_2022.
- 10.- Iovine JA, Villanueva RD, Werth CM, Hlavacek NL, Rollstin AD, Tawil I, Sarangarm P. Contemporary hemodynamic management of acute spinal cord injuries with intravenous and enteral vasoactive agents: A narrative review. *Am J Health Syst Pharm.* 2022 Sep 7;79(18):1521-1530. doi: 10.1093/ajhp/zxac164.
- 11.- Eli I, Lerner DP, Ghogawala Z. Acute Traumatic Spinal Cord Injury. *Neurol Clin.* 2021 May;39(2):471-488. doi: 10.1016/j.ncl.2021.02.004.
- 12.- Pires JM, Ferreira AM, Rocha F, Andrade LG, Campos I, Margalho P, Laíns J. Assessment of neurogenic bowel dysfunction impact after spinal cord injury using the International Classification of Functioning, Disability and Health. *Eur J Phys Rehabil Med.* 2018 Dec;54(6):873-879. doi: 10.23736/S1973-9087.18.04991-2.
- 13.- Botelho RV, de Freitas Bertolini E, Barcelos ACES, Walter Daniel J, Fernandes Joaquim A, Dantas FLR, Dantas F, Onishi F, Neto ER, Mudo ML, Buzetti Milano J. The surgical treatment of subaxial acute cervical spine facet dislocations in adults: a systematic review and meta-analysis. *Neurosurg Rev.* 2022 Aug;45(4):2659-2669. doi: 10.1007/s10143-022-01808-1.
- 14.- OSCIS investigators; Chikuda H, Koyama Y, Matsubayashi Y, Ogata T, Ohtsu H, Sugita S, et al. Effect of Early vs Delayed Surgical Treatment on Motor Recovery in Incomplete Cervical Spinal Cord Injury With Preexisting Cervical Stenosis: A Randomized Clinical Trial. *JAMA Netw Open.* 2021 Nov 1;4(11):e2133604. doi: 10.1001/jamanetworkopen.2021.33604.
- 15.- Maas AIR, Peul W, Thomé C. Surgical decompression in acute spinal cord injury: earlier is better. *Lancet Neurol.* 2021 Feb;20(2):84-86. doi: 10.1016/S1474-4422(20)30478-6.
- 16.- Badhiwala JH, Wilson JR, Witiw CD, Harrop JS, Vaccaro AR, Aarabi B, Grossman RG, Geisler FH, Fehlings MG. The influence of timing of surgical decompression for acute spinal cord injury: a pooled analysis of individual patient data. *Lancet Neurol.* 2021 Feb;20(2):117-126. doi: 10.1016/S1474-4422(20)30406-3.
- 17.- Hejrati, Nader, et al. "Trends in the Use of Corticosteroids in the Management of Acute Spinal Cord Injury in North American Clinical Trials Networks (NACTN) Sites." *Journal of Neurotrauma* ja (2023). <http://doi.org/10.1089/neu.2022.0409>.
- 18.- Benedetti B, Weidenhammer A, Reisinger M, Couillard-Despres S. Spinal Cord Injury and Loss of Cortical Inhibition. *Int J Mol Sci.* 2022 May 17;23(10):5622. doi: 10.3390/ijms23105622.
- 19.- Shea C, Slocum C, Goldstein R, Roach MJ, Griffin R, Chen Y, Zafonte R. Trauma Indicators in Spinal Cord Injury Rehabilitation Outcomes: A Retrospective Cohort Analysis of the National Trauma Data Bank and National Spinal Cord Injury Database. *Arch Phys Med Rehabil.* 2022 Apr;103(4):642-648.e2. doi: 10.1016/j.apmr.2021.12.001.
- 20.- Schading S, Emmenegger TM, Freund P. Improving Diagnostic Workup Following Traumatic Spinal Cord Injury: Advances in Biomarkers. *Curr Neurol Neurosci Rep.* 2021 Jul 16;21(9):49. doi: 10.1007/s11910-021-01134-x.
- 21.- Hamid R, Averbeck MA, Chiang H, Garcia A, Al Mousa RT, Oh SJ, Patel A, Plata M, Del Popolo G. Epidemiology and pathophysiology of neurogenic bladder after spinal cord injury. *World*

J Urol. 2018 Oct;36(10):1517-1527.  
doi:10.1007/s00345-018-2301-z.  
22.- Freund P, Seif M, Weiskopf N, Friston K,  
Fehlings MG, Thompson AJ, Curt A. MRI in  
traumatic spinal cord injury: from clinical  
assessment to neuroimaging biomarkers. *Lancet  
Neurol.* 2019 Dec;18(12):1123-1135. doi:  
10.1016/S1474-4422(19)30138-3.